Lane Medical Library

Aus dem Institut für Geburtshilfe der Tierärztlichen Fakultät der Universität München.
Vorstand: Professor Dr. A. O. Stoß.

Beitrag zur Diagnostik der Endometritiden mittels des mikroskopischen Befundes im Vaginalschleim des Rindes.

Inaugural-Dissertation

zur Erlangung der Doktorwürde der Tierärztlichen Fakultät der Ludwig-Maximilians-Universität München.

Vorgelegt von

Walther Schoeley
approb. Tierarzt und Unterveterinär
aus Niederrossig.

München
Buchdruckerei E. Hohenhaus, Landwehrstraße 29
1935

Aus dem Institut für Geburtshilfe der Tierärztlichen Fakultät der Universität München.
Vorstand: Professor Dr. A. O. Stoß.

Beitrag zur Diagnostik der Endometritiden mittels des mikroskopischen Befundes im Vaginalschleim des Rindes.

Inaugural-Dissertation

zur Erlangung der Doktorwürde der Tierärztlichen Fakultät der Ludwig-Maximilians-Universität München.

Vorgelegt von

Walther Schoeley
approb. Tierarzt und Unterveterinär
aus Niederrossig.

München
Buchdruckerei E. Hohenhaus, Landwehrstraße 29
1935

Gedruckt mit Genehmigung der Tierärztlichen Fakultät der Ludwig-Maximilians-Universität München.

Referent: Prof. Dr. A. O. Stoß.

Meinen lieben Eltern in Dankbarkeit gewidmet!

Inhaltsverzeichnis.

Seite

Einleitung 5

Literatur 6

Fortpflanzungsbiologie und Physiologie des Sexualzyklus . . 6

Der Zyklus im mikroskopischen Bild

beim Menschen 8

bei Kleintieren 9

bei der Stute 10

beim Rind 11

Die Unterscheidung des normalen Bildes vom pathologischen Bild 13

Die »Reinheitsgrade« Scheide 14

Das klinische Bild der Endometritiden 17

Eigene Versuche 19

Material und Technik 19

Kasuistik 23

Übersichtliche Zusammenstellung der Ergebnisse.

Auswertung der Ergebnisse 48

Zusammenfassung 55

Einleitung.

Von den krankhaften Prozessen an den weiblichen Geschlechtsorganen des Rindes spielt die Endometritis eine wichtige Rolle. Der Begriff »Endometritis« sei hier als Gesamtheit aller pathologischen Veränderungen des Endometriums aufzufassen.

Die Mannigfaltigkeit der Veränderungen im Uterus erklärt die überaus zahlreichen Veröffentlichungen, welche sich mit den klinischen, bakteriologischen und mikroskopischen Untersuchungen befassen. Von der Mehrzahl der Forscher wurde das klinische Bild als die Grundlage für die Beurteilung der Behandlungsmethoden angesehen. Neben der allgemeinen Beurteilung des Gesundheitszustandes des Tieres ist die Adspektion wie die Palpation der einzelnen Teile des Genitalapparates erforderlich. Die klinischen Befunde werden durch mikroskopische und bakteriologische Untersuchungen ergänzt. Decker (8) zog die Blutuntersuchung zur Diagnostik einer schwereren Form der Endometritis, der Pyometra, heran, doch befriedigte diese Methode keinesfalls wegen der Umständlichkeit des Blutkörperchenzählverfahrens. Bei den Kleintieren versuchten Benesch und Pommer (5) die Diagnose mit Hilfe der Röntgenstrahlen zu sichern, kamen auch teilweise zu befriedigenden Ergebnissen. Sie fanden, daß der Schatten im Röntgenbild um so dichter und homogener ist, je größer die Spannung des aufgestauten Sekretes und je dickflüssiger die Konsistenz desselben ist.

Neuerdings wurde von Anderen die mikroskopische Untersuchung des Scheidensekretes zu Hilfe genommen.

Schouppé und Werner (40) stellten bei der mikroskopischen Untersuchung des Scheidensekretes der Hündin bei Pyometra fest, daß in dem nach May-Grünwald gefärbten Protoplasmasaum der polynukleären Leukocyten stärker blau gefärbte Stäbchen oder Kokken nachweisbar sind. In vorgeschrittenen Fällen fanden sie sogar im Zellkern Bakterien, wobei die Kerne aber undeutlich erschienen, also schon einer Karyorrhexis anheimgefallen sind. Diese Untersuchungsmethode muß allerdings bei vollständigem Verschluß der Zervix oder bei Hydrometra versagen.

Folgende Untersuchungen sollen nun ein Beitrag zur Klärung der Frage darstellen, in welchem Maße das mikroskopische Bild eines Scheidenabstriches beim Rind zur Erkennung pathologischer Veränderungen an Vagina oder Uterus zu verwerten ist.

Literatur.

Das Studium der Literatur über die physiologischen und pathologischen Vorgänge am weiblichen Genitalapparat bei Mensch und Tier zeigt deutlich, wie mannigfaltig diese Vorgänge sind und welche große Bedeutung die genaue Kenntnis derselben für die Klinik besitzt. Gerade die eingehenden Untersuchungen über die krankhaften Veränderungen am Geschlechtsapparat erweisen die Notwendigkeit einer gründlichen Kenntnis der physiologischen Vorgänge während des Sexualzyklus bei den Haustieren, sodaß vielfach diesbezügliche Untersuchungen erst nach Aufdeckung pathologischer Veränderungen eingeleitet wurden. Da es freilich nicht möglich ist, die gesamte diesbezügliche Literatur zu berücksichtigen, muß ich mich im Rahmen dieser Arbeit auf jene Arbeiten beschränken, die in unmittelbarer Beziehung zum gestellten Thema stehen. Als Grundlage für die Betrachtung der krankhaften Veränderungen müssen

zuvorderst die physiologischen Verhältnisse berücksichtigt werden, weshalb ich sie nachstehend behandle.

Die Voraussetzung der Fortpflanzungsfähigkeit ist die Erlangung der geschlechtlichen Reife, der Pubertät, die normalerweise einen gewissen Abschluß der Jugendentwicklung zur Bedingung hat und rein äußerlich durch das Auftreten des Geschlechtstriebes gekennzeichnet ist. Dieser ist aber nicht bei allen Tierarten gleich, sondern unterliegt nach Gattungszugehörigkeit, Rasse, Zucht und Haltung großen Schwankungen und geht mit der vollständigen Ausbildung und Funktion der vorher unvollständig entwickelten Geschlechtsorgane einher. Der Geschlechtstrieb des gesunden weiblichen Tieres unterliegt einer strengen Gesetzmäßigkeit, die ihren äußeren Ausdruck im Auftreten der jeder Tierart besonders eigenen Brunstzeit erhält. Diese zyklische Gebundenheit des Geschlechtstriebes ist aber mit einem bedeutungsvollen Vorteil für seine Ausnutzung zum eigentlichen Zweck, für die Sicherung der Zeugung, verknüpft. Da nämlich bei unseren Haustieren die Brunst mit der Ovulation zusammenfällt, ist die Möglichkeit einer Befruchtung nur während der Brunst gegeben und dem befruchteten Ei ist kurz nach dieser Zeit in der hyperämisch gewordenen Tragsackwand der günstigste Boden für die Einbettung geschaffen. Während die Ovulation bei den Tieren auf dem Höhepunkt der Brunst erfolgt, findet sie beim Weibe wahrscheinlich etwa am 12. Tage nach der Menstruation statt, deckt sich also nicht mit dem Eintritt der Menstruation. Nach Schmaltz (38) ist die Brunst genau das Gegenteil der Menstruation. Beide Erscheinungen haben nur darin Ähnlichkeit, daß sie in bestimmten, oft sogar fast gleichlangen Intervallen auftreten. Der Brunstzyklus unserer Haustiere fällt mit dem Ovulationszyklus zusammen, während die Menstruation die Zerstörung einer begonnenen, aber zwecklos gewordenen Uterus-Evolution darstellt. So bedeutet die Genitalperiode für das Endometrium eine Anbildung und Weiterentwicklung bis zur Höhe, in deren Zusammenspiel bei den Haustieren die Ovulation erfolgt und wird dann mit einem

Stadium der Rückbildung bezw. absoluter oder relativer Ruhe beschlossen.

Darum teilt Frei (11) unter Heranziehung der Eierstocksprozesse eine solche Genitalperiode in 4 Abschnitte ein:

1. Proöstrus, Beginn der Anbildung des Endometriums, im Eierstock reifende Follikel, äußerlich Beginn der Brunst,
2. Östrus, fortschreitende Entwicklung des Endometriums, im Eierstock Platzen der Follikel, äußerlich Brunst bezw. Maximum der Brunst,
3. Metöstrus, fortgesetzte Anbildung im Uterus bis zur Höhe und Überleitung in den Graviditätszustand, im Eierstock weitere Entwicklung des Corpus luteum bis zur Blüte,
   a) bei Befruchtung: Gravidität, im Eierstock Fortbestehen des Corpus luteum,
   b) bei ausgebliebener Befruchtung,
4. Diöstrus, Rückbildung des Endometriums eventl. gefolgt vom Ruhestadium (Anöstrus), im Eierstock sich zurückbildendes Corp. luteum.

Mit der Möglichkeit der Beurteilung der Vorgänge an den inneren Geschlechtsorganen durch die Veränderungen der Beschaffenheit des Belages der vaginalen Schleimhaut befassen sich verschiedene Arbeiten.

Das Schrifttum der Humanmedizin zeigt, daß die Ergebnisse der Untersuchungen in den einzelnen aufeinanderfolgenden Zyklen derartig variierend sind, daß ein Schluß auf die Vorgänge an den inneren Geschlechtsorganen nicht gezogen werden kann.

Eine Arbeit von Moser (29) befaßt sich mit der Untersuchung des Scheidensekretes von 10 jungfräulichen, geschlechtsreifen Frauen, die vollkommen genitalgesund waren und von einer primiparen Frau, die keinen Geschlechtsverkehr mehr ausübte. Das Material wurde mit einer Platinöse am Übergang des mittleren zum äußeren Drittel der Vagina entnommen und mit

Hämatoxilin-Eosin gefärbt. Epithelzellen waren zu allen Zeiten des Zyklus zum Teil gut erhalten, zum Teil im Zerfall begriffen. Eosinophile Schollen wurden wohl einige Male gefunden, wurden aber für Verunreinigungen gehalten. Die Zahl der Leukozyten schwankte zwar sehr, doch konnte nie ein vollständiges Verschwinden beobachtet werden. Es handelte sich meist um polymorphkernige Leukocyten, ganz vereinzelt um mononukleäre, die Kerne waren meist in Zerfall begriffen. Wenn die Zahl der Leukocyten am höchsten war, fanden sich stets vermehrte Detritusmassen, die sich homogen blau färbten.

Ebenfalls fand King ((21) zitiert nach Schümann) kein einheitlich übereinstimmendes Bild. In einer Gruppe der Untersuchungen war die Zahl und Beschaffenheit der Leukocyten und Epithelien zu allen Zeiten des Zyklus einer großen Schwankung unterworfen, — in einer anderen fehlten die Leukocyten ganz und in einer dritten Gruppe hatten diese wieder das Übergewicht. Es konnte also bei keiner Zellart eine Regelmäßigkeit in ihrem Vorkommen weder bei den verschiedenen Individuen, noch bei zwei aufeinanderfolgenden Zyklen desselben Individuums festgestellt werden.

Im Schrifttum der Veterinärmedizin finden sich verschiedene Beispiele gleicher oder ähnlicher Untersuchungen bei den einzelnen Tierarten. Um es aber gleich vorweg zu sagen, lassen die folgenden Untersuchungen alle eine größere Übereinstimmung und Gesetzmäßigkeit in den Ergebnissen aus den einzelnen Zyklen der verschiedenen Tierarten erkennen. Ob bei der Beurteilung dieser Feststellung der regelmäßigere Zyklus der Tiere oder gar die Art der Untersuchung eine Rolle spielt, läßt sich nicht entscheiden. Zondeck und Aschheim (48) teilten bei Untersuchungen des Scheidensekretes von weißen Mäusen und Ratten den Zyklus in 4 Abschnitte ein: 1. Diöstrus-Ruhestadium, 2. Proöstrus-Proliferationsstadium, 3. Östrus-Stadium und 4. Metöstrus-Stadium des Abbaues. Sie zeigten zum 1. Mal die strenge Gesetzmäßigkeit des Verschwindens der Leukocyten im Vorbrunst- und Brunststadium mit gleichzeitigem Auftreten von eosinophilen

Schollen. Kastrate zeigen dasselbe Verhalten wie andere Tiere im Ruhestadium.

Nach Angabe von Schümann (42) untersuchten Stockard und Papanicolaou (44) das Scheidensekret von Meerschweinchen, ebenfalls Selle, während Allen (1) den Zyklus bei der Untersuchung des Scheidensekretes bei Mäusen in 5 Stadien einteilt: 1. Diöstrus, 2. Proöstrus, 3. Östrus, 4. Metöstrus I u. II, wobei das Metöstrus I ein ähnliches Bild wie das Schollenstadium im Östrus zeigt, nur haben sich die Schollen zu Klumpen zusammengeballt und so ein sehr undeutliches mikroskopisches Bild ergeben, während im Stadium des Metöstrus II zwischen den roten Zellelementen polymorphkernige Leukocyten gelagert sind. Kurosawa (23) benutzt das mikrosk. Bild des Scheidenabstriches bei der Stute zur Feststellung der Frühgravidität. Er findet den Schleim sehr dünn und fadenziehend, um sich in der Nachbrunstzeit wieder zu vermindern. In der Vorbrunstzeit findet er die Leukocyten sehr wenig, sie sind stark angeschwollen und dünn gefärbt, während sie in der Brunstzeit Degenerationserscheinungen zeigen. In der Nachbrunstzeit sind sie plötzlich wieder vermehrt, ihre Form meistens normal oder etwas angeschwollen. In dieser Periode findet er Flimmerepithelien, die etwas degeneriert sind. Bei der trächtigen Stute fand er weniger Zellelemente vor. Das Hauptzellelement ist immer das Flimmerepithel mit sehr wenigen Leukocyten vermischt. Seine Versuche bieten ihm eine Möglichkeit die makroskopische und mikroskopische Untersuchung des Vaginalschleimes zur Diagnostik der Gravidität verwerten zu können.

Einen weiteren Beitrag zur Klärung dieser Frage schafft Wagner (47) in neuester Zeit mit seinen Untersuchungen des Brunstschleimes bei 77 Stuten. Er legt besonderen Wert auf das Vorhandensein der Leukocyten, die er in 81,9 % der Fälle garnicht oder nur ganz vereinzelt findet. Bei den übrigen untersuchten Sekretproben fand er Leukocyten bei 10,3 % in spärlicher, bei 2.6 % in mäßiger und bei 5,2 % der Fälle in erheblicher Anzahl. Das mäßige Vorhandensein der Leukocyten

im Brunststadium erklärt er bei der Stute durch den labilen Übergang des Östrus zum Metöstrus.

Sehr eingehende und grundlegende Untersuchungen stellten Frei und Metzger (12) an 11 genitalgesunden Rindern und 49 Kühen an. Das normale Brunstintervall des Rindes schwankt zwischen 15 und 25 Tagen, der Durchschnitt ist 20 Tage. Das mikroskopische Bild des Proöstrus zeigt ein buntes Gewirr von Zellen, aus dem man Komplexe von Plattenepithelien erkennt, meist zerfallenes Epithel oder Detritus. Der Kern ist meist nicht zu ermitteln. Es ist schwierig, degenerierte Epithelkerne von Leukocytenkernen zu unterscheiden. Weiterhin finden sich Erythrocyten in Stechapfelform. Im Stadium des Östrus erhalten die Zellen markantere Formen. Am augenscheinlichsten sind die eosinophilen Schollen, deren Zahl größer und deren Tinktion deutlicher geworden ist. Weiterhin findet man Komplexe, die in gewissem Sinn den Schollencharakter zeigen und in der Färbbarkeit stark variieren. Dann finden sich Gebilde, die in Form und Größe den eben beschriebenen gleichen, deren Färbung jedoch nicht so intensiv ist; man kann sie als Vorstadium der ersteren betrachten.

Das Bild des Abstriches aus der Zeit des Metöstrus ist ziemlich einheitlich. Es finden sich reichlich Leukocyten und Plattenepithelien mit scharf konturierten Kernen. Die Zahl der Epithelien ist im Stadium des Diöstrus merklich erhöht, ebenso die Leukocyten, denen die Tendenz des Zusammenschlusses verloren gegangen ist. Indessen sind die Konturen der Epithelien weniger scharf oder fehlen sogar stellenweise. Die Tinktion der Epithelien und auch der Leukocyten ist eine schwächere. Weiterhin kann man beobachten, daß sich die Leukocyten in das Protoplasma oder sogar in den zumeist exzentrisch gelagerten Kern der Epithelien einlagern. Das Stadium der eigentlichen Brunst wird also aus dem Vorhandensein von eosinophilen Schollen und Erythrocyten angezeigt. Umgekehrt verhalten sich die Leukocyten, die während der Brunst fehlen. Diese vermehren sich aber nach der Brunst sehr schnell, bleiben in dieser Häufig-

keit während des Intervalles bestehen und verlieren sich dann plötzlich vollkommen. Als ihre Aufgabe wird die Zerstörung, Verflüssigung und Beseitigung desquamierter Zellen angesehen, ferner liegt ihnen die Bekämpfung der Mikroorganismen ob. Ihr Verschwinden zur Brunstzeit läßt sich aus der Ausbildung einer Hornschicht im Vaginalepithel herleiten.

Schümann (42) kommt auf Grund seiner an 92 nichtträchtigen, trächtigen und im Puerperium befindlichen Rindern vorgenommenen Untersuchungen zu dem Schluß, daß das mikroskopische Bild des Scheidensekretes zu allen Zeiten während und außerhalb der Trächtigkeit wie insbesondere auch im Laufe des Zyklus erheblichen Variationen sowohl in der Form und Anordnung der Zellen und des Schleimes als auch im mengenmäßigen Vorkommen unterworfen ist. Gestalt und Konturen der Epithelien sind zu allen Zeiten variierend zwischen großen meist isoliert liegenden Zellen mit scharfen Konturen, rundlichen Formen und zentral gelegenem Kern und kleinen in Verbänden zusammenliegenden Zellen mit teils unscharfen Zellgrenzen und länglich-ovaler bis spindelförmiger Gestalt. Ganz wahllos herrscht bald die eine, bald die andere Form vor. Auch zwischen den Präparaten vom Scheidendach und vom Scheidenboden besteht kein Unterschied. Die Zahl der Epithelien ist während der Brunst verhältnismäßig hoch, nimmt dann in der Nachbrunstzeit etwas ab und ist auffällig niedrig in den ersten beiden Monaten der Trächtigkeit. Das Bild im Puerperium entspricht ungefähr dem der Nachbrunstzeit. Ausgesprochene Schollen wurden nur in wenigen Fällen und nicht nur während der Brunst gefunden. Schon etwas häufiger kamen Zellen mit schwach gefärbtem Kern, die vielleicht als Übergangsformen zu den Schollen aufgefaßt werden können, vor. Die Leukocyten sind in Zahl, Form, Gestaltung des Kernes, Färbbarkeit und Lagerung großen Schwankungen sowohl während als auch außerhalb der Trächtigkeit unterworfen. Nahezu gleichmäßig und stets in großer Zahl kommen sie nur in den Präparaten vom Scheidendach während des Metöstrus und in den ersten Tagen

des Puerperiums vor. Die Menge und Anordnung des Schleimes ist sehr verschiedenartig. Das Vorkommen der Erythrocyten ist im allgemeinen auf kleine Verletzungen bei der Entnahme zurückzuführen.

Eine der neuesten Arbeiten über die Erkennung des Zyklus mit Hilfe der Veränderungen der Zellelemente in der Scheide des Rindes ist die von Gastell (14), der sich auf Grund seiner Untersuchungen in Gegensatz von Frei und Metzger stellt. Seine Beobachtungen stellt er in folgenden Schlußsätzen zusammen:

»Eine zytologische Untersuchung des Vaginalschleimes des Rindes während zwei aufeinanderfolgenden Sexualperioden läßt einen einheitlichen Verlauf nicht erkennen. Reines Schollenstadium tritt während des ersten Tages der Brunst nur in einem Drittel der Fälle auf. Ein weiteres Drittel zeigt die Schollen im Verein mit polymorphkernigen Leukocyten und Epithelien. Bei den im letzten Drittel des ersten Tages der Brunst untersuchten Tiere sehen wir nur polymorphkernige Leukocyten und Epithelien, Schollen fehlen gänzlich. Am 2. Tage der Brunst wurde ein reines Schollenstadium in keinem Falle gesehen.«

Die Unterscheidung des normalen Bildes vom pathologischen Bild.

Nach diesen allgemeinen Betrachtungen des physiologischen Geschehens ist es schwer, oft sogar unmöglich, den Übergang in die pathologischen Verhältnisse festzustellen. In der Humanmedizin liegt eine reiche Literatur vor, aus der ich eine der bahnbrechenden Arbeiten herausgreifen will. Döderlein (9) erkennt die normale Scheidenabsonderung als krümelig, weiß, trocken, wie gekochter gequollener Gries oder wie Krümel aus geronnener Milch mit saurer Reaktion. Der pathologisch veränderte Scheideninhalt ist nach ihm mehr oder weniger eiterähnlich gelblich, dünnflüssig, meistens auch reichlicher vorhan-

den und bisweilen mit feinsten Schaumbläschen durchsetzt. Die Reaktion ist schwach sauer oder manchmal sogar neutral und selbst alkalisch. Im mikroskopischen Bild sah Döderlein im normalen Scheideninhalt Plattenepithelien und charakteristische Stäbchen und im pathologischen: Eiterzellen und eine große Anzahl von Kokken. Er hält das Vorhandensein von Stäbchen für sehr günstig, da sie Säurebildner sind und die Säure die Waffe gegen die fremden krankmachenden Mikroorganismen darstellt.

Es ist also zu unterscheiden zwischen normalem oder physiologischem und pathologischem Scheidensekret, dessen genaue Kennzeichen sich viele Forscher zur Aufgabe stellten.

Menge (27) stellt sich in Gegensatz zu Döderlein und findet Frauen mit pathologischem Sekret im Sinne Döderleins, deren Genitale klinisch vollkommen gesund sind, andererseits solche mit normalem Scheideninhalt, die klinische Anzeichen krankhafter Veränderungen zeigten.

Manu af Heurlin (26) untersuchte die gesamte Mikroflora der Vagina bei der Frau und unterschied auf Grund der bestimmten, immer wieder vorkommenden Grundtypen die Beschaffenheit der Vagina nach »Reinheitsgraden«. Als Reinheitsgrad I, den er auch als »normal« ansieht, bezeichnet er die Verhältnisse bei den genitalgesunden Virgines, in deren Abstrichpräparaten er außer wenigen Epithelzellen nur die von Döderlein gefundenen und nach ihm benannten Vaginalbazillen (Bac. vaginalis D.) fast in Reinkultur und einzelne Saprophyten, wie sie auch auf der Haut gefunden werden (Staphylococcus albus, Bac. pseudodiphtheriae und Saccharomyces) findet. Bei Reinheitsgrad II kommt das Vorhandensein von anaeroben Bakterien dazu und das von ihm zuerst rein gezüchtete »Comma variabile«, unterteilt je nach Menge in I. und II. Ordnung. Im Reinheitsgrad III werden die Vaginalbazillen spärlich und dafür finden sich zunächst das »Comma variabile« noch in Mengen und daneben noch reichlich anaerobe Streptokokken und mäßig reichlich andere Bakterien. Im Reinheitsgrad IV fehlen die Vagi-

nalbazillen vollständig, während vor allem anaerobe Kokken und weniger reichlich anaerobe Bakterien vegetieren und es finden sich neben alkalischer Reaktion auch viele Leukocyten und Epithelien. Während af Heurlin nur den Reinheitsgrad I als normal ansieht, sprechen andere Autoren auch vom Reinheitsgrad II als normal. Menge (27) prägt übrigens noch den Begriff der »Selbstreinigung« der Scheide. Er hält nicht nur wie Döderlein, die Vaginalbazillen für die einzigen Säurebildner, sondern spricht dem Säuregehalt des Scheidensekretes und der Lebenstätigkeit der Scheidenepithelien und der fast immer vorhandenen Leukocyten eine große Bedeutung für das Selbstreinigungsvermögen zu.

Die Frage, ob man diese Verhältnisse beim Menschen jenen bei Tieren gleichsetzen kann, hat zwar verschiedentlich Bearbeitung gefunden, doch hat man bis heute noch keine allgemeine Klärung schaffen können. So berichtet uns Windbergs (46) über den Reinheitsgrad der Scheide beim Rind. Er stellt drei Reinheitsgrade auf:

I. Scheiden, deren Ausstriche außer Schleim und Epithelzellen nur Einzelkokken enthalten, von allen anderen Keimen aber frei sind.

II. Scheiden, deren Ausstriche außer Schleim, Epithelzellen und Einzelkokken noch in mehr oder weniger großer Anzahl Leukocyten, ferner einzelne, oder in leicht übersehbarer Menge Diplo-, Diplostrepto-, Strepto- und Staphylokokken und Stäbchen enthalten.

III. Scheiden, in deren Ausstrichpräparaten neben Schleim Epithelzellen und den üblichen Staubkeimen eine oder mehrere Arten der Keime in nicht ohne weiteres übersehbarer oder zählbarer Menge und große Massen von Leukocyten auftreten. Diese Befunde müssen durch klinische Untersuchungen vervollständigt werden.

Windbergs behauptet auf Grund seiner Untersuchungen, in Übereinstimmung mit Pasch (34) und Kaden (19), daß die

vaginalen Zustandsbefunde beim Menschen ganz anders liegen als beim Rinde. Die verschiedenen Untersuchungen haben die Lackmusalkalität in der Scheide des Rindes festgestellt, während das Sekret der Scheide beim Menschen stets sauer reagieren soll. Die aus der Humanmedizin bekannten »typischen« Vaginalbazillen konnten beim Rind nie nachgewiesen werden. Pasch (34) nahm die Einverleibung von Vaginalbazillen in den Fornix von Kaninchen und Meerschweinchen vor. Es zeigte sich lediglich eine Hyperämie der Scheidenschleimhaut, dazu vermehrte Sekretabsonderung. In den Abstrichpräparaten war nach 36 Stunden kein Vaginalbazillus mehr zu sehen. Die von 6 zu 6 Stunden entnommenen Sekrete zeigten deutliche Leukocytose und Phagocytose. Nach wenigen Tagen war der Vorgang wieder abgeklungen. Er zeigte, daß die vaginalen Verhältnisse beim Menschen keinesfalls identisch seien mit denen des Rindes und daß beim Rind, wie überhaupt bei unseren Haustieren, Leukocytose und Phagocytose fermentative Wirkung, vielleicht auch eine besonders stark bakterizide Kraft des alkalischen Sekretes die Hauptfaktoren für die Elimination und den Bakteriengehalt darstellen.

Denzler (7) untersuchte die Genitalorgane in den einzelnen Abschnitten und fand im Sekret aus dem Vestibulum eine mannigfaltige Bakterienflora, insbesondere Staphylokokken, den Streptokokkus pyogenes und das Bakterium coli commune. Ihre Virulenz war abgeschwächt. Er findet, daß auf der Vaginalschleimhaut unter normalen Verhältnissen keine der genannten pathogenen Keime zu vegetieren vermögen. Die inneren Genitalorgane, vom Cervikalkanal an gerechnet, sind normalerweise keimfrei. Eine große Bedeutung legt er der »Selbstreinigungskraft« der Scheide bei, d. h.: ». . . die Scheide ist imstande, zufällig eingedrungene oder absichtlich übertragene Bakterien nach gewisser Zeit wieder zu eliminieren«, welche Behauptung er mit eingehenden Versuchen beweist. Damit zeigt er eindeutig, daß die von Menge (27) vertretene Meinung über die Hauptbedeutung des Säuregrades in der Scheide des Weibes bei der Selbstreini-

gung, für die Haustiere keine Bedeutung hat, sondern daß bei den Haustieren die Hauptaufgabe des Reinigungsvorganges der Leukocytose und der Phagocytose zufällt.

Das klinische Bild der Endometritiden.

Von den vielen krankhaften Veränderungen an dem Genitalapparat des Rindes soll hier nur die Endometritis in ihren verschiedenartigsten Symptomen betrachtet werden. Die Ursache der meisten Endometritiden ist in der Mehrzahl eine Einschleppung von Mikroorganismen in den Genitalapparat während der Brunst, der Geburt oder dem Puerperium. Die Möglichkeit einer Bakterieneinschleppung ist eine sehr große: Mißachtung der Geburtshygiene, Geburtstraumen, Nachgeburtsstadium, Rektovaginalfisteln, Deckakt usw. Die Bedingungen für die Vermehrung der eingewanderten Lebewesen sind gerade während des Brunst- und Geburtsstadiums und des folgenden Puerperiums äußerst günstig. Der Grad und die Art dieser Erkrankungen ist wiederum sehr verschieden, da die eingewanderten Mikroorganismen entweder einen saprophytären oder einen parasitären Charakter haben können (nach A. O. Stoß (43)).

Richter (35) teilt die entzündlichen Veränderungen am Endometrium in die beiden großen Gruppen ein: Endometritis acuta und Endometritis chronica.

Eine Endometritis acuta liegt vor, wenn die Uterushörner oder eines von beiden sich infolge der ödematösen Schwellung der Schleimhaut oder des Myometriums derb oder verdickt anfühlen Durch die erhöhte Sekretionstätigkeit des Endometriums kann im Uterussack sich eine Flüssigkeitsmenge ansammeln, die sich durch den geöffneten Cervikalkanal nach außen entleeren kann und durch seine schleimig-eitrige Beschaffenheit die Erkrankung zu erkennen gibt.

Die Endometritis chronica zeigt ein sehr verschieden klinisches Bild. Richter unterscheidet:

Endometritis 1. Grades od. Endometritis catarrh. chronica (Endometritis chronica latenta)

Endometritis 2. Grades oder Endometritis catarrhalis et purulenta chronica

Endometritis 3. Grades oder Endometritis purulenta chron.

Die Endometritis chronica latenta ist nach Richter's Angaben klinisch nur sehr schwer zu diagnostizieren. In der Zwischenbrunstperiode ist nichts festzustellen, nur während der Brunst tritt vermehrtes Brunstsekret in Form von reichlichem klarem Schleim oder von milchig getrübten oder mit einzelnen Eiterflocken vermengtem Schleim auf. Ist der Cervikalkanal mäßig geöffnet und bemerkt man am Orificium externum leichte entzündliche Veränderungen und kann man rektal eine Asymmetrie des Tragsackes feststellen so spricht man von einer Endometritis catarrhalis chronica.

Bei der Endometritis catarrhalis et purulenta chronica ist die Portia vaginalis schon erheblich verändert und der Schleim ist mit Eiter vermengt (Leukocytenemigration aus der Schleimhaut). Alle klinischen Erscheinungen (reichlichere Sekretion, Vergrößerung der Uterushörner mit eventueller Fluktuation, Portio vaginalis gerötet, Orificium externum geöffnet, mit ringförmigen, polypösen Wucherungen besetzt usw.) treten deutlich hervor.

Die Endometritis purulenta chronica läßt wiederum drei Stadien unterscheiden:

1. Als Folgezustand eines pathologischen Puerperiums mit dem Hauptsymptom des Fluor albus.
2. Stauung des Uterussekretes, da Cervix teilweise verschlossen.
3. Kein Ausfluß, da Cervix fest verschlossen.

Das 2. und 3. Stadium der Endometritis purulenta chronica wird als Pyometra zusammengefaßt.

Neben dieser Einteilung werden verschiedene andere Formen

der Endometritiden je nach dem klinischen, pathologisch-anatomischen oder auch bakteriologischen Bild bezeichnet.

Euler (10) hält für die Diagnostik der Endometritiden für besonders wichtig: Kenntnis der Anamnese, Besichtigung der Kreuzsitzbeinbänder und der äußeren Scham, Adspektion des Hohlraumes der Scheide mittels eines brauchbaren Spekulums, die Kenntnis der Rückbildung der inneren Geschlechtsorgane nach vorausgegangener völlig normal verlaufener Geburt usw.

Die klinischen Erscheinungen der Endometritiden sind von vielen Autoren zusammengestellt, so von Albrechtsen (2), Richter (35), Frei (11), A. O. Stoß (43), Beller (Williams) (3), Oppermann (30), Crohn, Entjer, Brugger (6) u. a. m.

Eigene Versuche.

Tiermaterial und Untersuchungs-Technik.

Zu Beginn meiner Untersuchungen versuchte ich, mein Untersuchungsmaterial nach genitalgesunden und genitalkranken Tieren zu ordnen. Doch mußte ich diesen Plan bald wegen der Schwierigkeit der Beschaffung von geeignetem Material aufgeben. Wenn ich auch anfangs die Gelegenheit hatte, einige Kühe mit genauem Vorbericht auf einem mir bekanntem Gute untersuchen zu können, so war ich doch in der folgenden Zeit nur auf die Untersuchung von Kühen angewiesen, die im Schlacht- und Viehhof zu München zur Schlachtung aufgestellt waren, von denen natürlich durch den Wechsel von Besitzer und Käufer keinerlei Anamnese zu erhalten war. Nur einige wenige Kühe standen mir in der Geburtshilflichen- und einige in der Ambulatorischen Klinik zur Untersuchung zur Verfügung. Für die Untersuchungen im Schlacht- und Viehhof stellte ich mir ein bestimmtes Schema zusammen. Erwies sich ein Tier bei flüchtiger Bertrachtung für verdächtig, mit pathologischen

Veränderungen am Genitalapparat behaftet zu sein, dann wurden die Kennmale und das Alter des Tieres aufgenommen, sodann ein kurzer Befund über Ernährungszustand, Allgemeineindruck und Befinden erhoben. Dann richtete sich mein Augenmerk auf jene Symptome, die zur Beurteilung von krankhaften Prozessen an den Geschlechtsorganen von Bedeutung sind: Spannung der Kreuz-Sitzbeinbänder, Beschaffenheit des Wurfes, Vorhandensein von Ausfluß (Menge, Farbe, Konsistenz). Lagen ein oder mehrere Symptome einer krankhaften Veränderung an dem Geschlechtsapparat vor, so wurde die Sekretentnahme aus der Vagina vorgenommen. Dazu wurde der Wurf und der Schwanz mit einem Tuch und warmen Wasser gut gesäubert; eine Hilfsperson hielt den Schwanz zur Seite und verhinderte das Hin-Hertreten des Tieres. Mit den Fingern der linken Hand wurden die Wurflippen auseinandergedrückt und der vorher desinfizierte Scheidenspanner nach Albrechtsen (Hauptner, Katalog 1932 Nr. 4287) vorsichtig in die Vagina eingeführt Dieser Scheidenspanner, wie ihn auch schon Götze (16) in etwas modifizierter Form verwendete, erwies sich bei den Untersuchungen als äußerst praktisch, da er zunächst denkbar einfach zu handhaben ist, indem die beiden Schenkel mit der rechten Hand zusammengedrückt werden, der Spanner eingeführt wird und man ihn durch die Eigenspannung sich von selbst öffnen läßt. Die etwas nach außen gebogenen, eingeführten Schenkel drücken nun die Scheidenwandung etwa am Übergang vom Vestibulum zur Vagina je nach dem sich bietenden Widerstand auseinander. Durch die Wirkung der einströmenden kalten Luft erweiterte sich die Vagina zu einem mit einer Lichtquelle gut übersehbaren Gewölbe. Die mittlere Länge der eingeführten Schenkel haben weiterhin den Vorteil, daß sie keinerlei Gefahr für eine Verschmutzung der Vaginalschleimhaut bieten, was für eine einwandfreie Sekretentnahme von Wichtigkeit ist. Das Sekret wurde alsdann mit einer vorher ausgeglühten Platinöse je nach der Lage der Verhältnisse aus dem Vorhof oder meist vom Scheidenboden in der Nähe der Portio vaginalis entnommen und auf 2 oder 3

vorher mit Xylol oder Alkohol gereinigten Objektträgern ausgestrichen. Wenn in der später folgenden Kasuistik der Ort der Sekretentnahme nicht besonders angegeben ist, handelt es sich stets um eine Entnahme vom Scheidenboden in der Nähe der Portio vaginalis. Diese fertigen Präparate wurden über einer bereitstehenden Spiritusflamme fixiert und im Laboratorium gefärbt.

Um die Güte der in den verschiedensten Arbeiten angegebenen Färbemethoden zu erproben, färbte ich anfangs je ein Präparat nach May-Grünwald, mit Hämatoxilin-Eosin und mit Carbol-Methylgrün-Pyronin, doch gab ich dem letzten Farbstoff den Vorrang, da man mit ihm bei sehr einfacher Handhabung eine ganz ausgezeichnete Kontrastfärbung erzielt. Ich habe in der veterinärmedizinischen Fachliteratur außer von Klimmer (20) noch nirgends eine Angabe über diesen Farbstoff und dessen Verwendung zur Färbung von Ausstrichpräparaten gefunden. Andere Angaben über diesen Farbstoff finden sich bei Schmorl (39), Romeis (36), Pappenheim (31), Pappenheim-Unna (32), Pappenheim-Saathoff (33).

Der Farbstoff besteht aus:

Carbol-Methylgrün-Pyronin siccum	0,5 gr
Alkohol (90%)	2,5 gr
Glycerin	20.0 gr
Aqua destillata	100,0 gr

Diese Bestandteile werden gemischt und unter gelindem Erwärmen gelöst und filtriert. In fertiger Lösung erhält man den Farbstoff bei Dr. Grübler & Co. (17) Leipzig, Liebigstr. 1. Wegen der geringen Haltbarkeit des Farbstoffes in alkoholischer Lösung stellt ihn genannte Firma in Tablettenform her, die man sich je nach der Häufigkeit des Gebrauches selbst auflösen kann. Während in der Färbetechnik für Schnitte eine Färbezeit von 10—12 Minuten angegeben ist, habe ich meine Ausstrichpräparaten 30 Minuten lang gefärbt und habe dabei sehr klare und kontrastreiche, mikroskopische Bilder erhalten. Es

färbte sich das Protoplasma der Leukocyten und Epithelien rosarot bis rot oder violett, die Kerne blau und die Bakterien leuchtend rot. Diese Grundfärbung erlitt sehr häufig Abweichungen je nach der etwa eingetretenen organischen Veränderungen der Zellelemente oder nach der Lagerung der einzelnen Zellen. So nehmen naturgemäß jüngere Zellelemente den Farbstoff besser an als ältere und erscheinen deshalb leuchtender in ihren Farben. Durch den großen Kontrast der Farben läßt sich die Lagerung der Bakterien zu den Leukocyten deutlich erkennen, sodaß die Beurteilung einer in- oder extrazellulären Lagerung der Bakterien erleichtert wird. Sehr deutlich läßt sich der Vorgang der Phagocytose verfolgen, bei dem die Bakterien in der Zelle einem Zerfall anheim fallen und das Protoplasma durch die bei dem Prozeß frei gewordenen chemischen Bestandteile den Farbstoff vermutlich besser annimmt; — und in dem Falle mehr oder weniger intensiv rot erscheint. Zur Kennzeichnung der Bakterien wurde noch die Färbung nach Gram durchgeführt.

Für die mikroskopische Untersuchung der gefärbten Ausstrichpräparate verwendete ich ein Winkel-Zeiss-Mikroskop, mit dem ich mir mit der Öl-Immersion bei 540 facher Vergrößerung zunächst einen Überblick des Abstriches verschaffte, um dann mit 1080 facher Vergrößerung Einzelheiten näher zu studieren.

Die Angaben über die Menge der vorhandenen Bakterien oder zelligen Elemente stellen Verhältniswerte dar, die lediglich das mikroskopische Bild mit einigen konkreten Zeichen wiedergeben sollen. Diese Werte beziehen sich auf den ganzen Abstrich und nicht auf ein Gesichtsfeld, da die Beschaffenheit des Präparates großen Schwankungen unterworfen ist. Es wurden mehrere Gesichtsfelder reihenweise beobachtet und aus der Gesamtheit der Gesichtsfelder ein schätzungsweises Ergebnis gezogen. Das mengenmäßige Vorkommen von Bakterien und zelligen Elementen sowie Schleim drückt sich durch die gleichen Zeichen aus und zwar bedeutet: — nicht nennenswertes, * mäßiges, ** mittleres, *** zahlreiches, **** sehr zahlreiches (ausschließ-

liches) Vorkommen. Bei den Gruppen der Leukocyten und Epithelien bedeuten die Werte in den Tabellen wiederum Vergleichswerte unter sich.

Kasuistik.

Meine Versuchstiere habe ich in zwei große Gruppen eingeteilt und zwar Gruppe I »Normale« Fälle und Gruppe II »Pathologische« Fälle. Zur Untersuchung gelangten in beiden Gruppen 58 Tiere.

In der Gruppe I handelt es sich um Tiere, die sich im Stadium der Brunst, der Nachbrunst oder der Trächtigkeit befinden. Mit genauer Anamnese habe ich 2 Tiere im Östrus, 3 in wahrscheinlicher Trächtigkeit, 7 in Trächtigkeit und 1 Tier, deren letzte genau beobachtete Brunst bereits schon 139 Tage zurückliegt und seit dem wegen eines chronischen Magen- und Darmleidens in ihren folgenden Brunstzeiten nicht beobachtet wurde.

Von den übrigen 17 Tieren fehlt die Anamnese. Diese Tiere waren im Schlacht- und Viehhof zu München zur Schlachtung eingestellt und ich habe sie auf Grund von Erscheinungen in meine Untersuchungen einbezogen, die geeignet erschienen, die Tiere in einem Stadium der Brunst, der Nachbrunst oder der Trächtigkeit zu vermuten (lebhafteres Temperament, geringen oder mittleren, rein schleimigen Ausfluß, geschwollene Vulva, Rötung der Vorhofschleimhaut usw.), welche Vermutung sich durch eine vaginale und rektale Untersuchung zur Diagnose bestätigen lassen mußte.

In der Gruppe II handelt es sich um 31 mehr oder weniger veränderte Fälle, von denen die ersten 7 Puerperalstadien sind. Fall 28, 29 und 30 stellen Befunde von demselben Tier dar und zwar Fall 28 am 3. Tage post partum, Fall 29 am 5. Tage p. p. und Fall 30 ist ein Befund aus dem eröffneten Uterus.

Befund 31 ist am 5. Tage p. p. erhoben worden; dieses Tier mußte trotz Behandlung der eingetretenen Endometritis puerperalis purulenta am 16. Tage notgeschlachtet werden.

Drei Fälle (32, 33, 34) sind Puerperalstadien, von denen die letzten beiden wegen der Art und der Symptome nicht mehr als normal bezeichnet werden können.

Die übrigen 24 Fälle habe ich ohne Anamnese wegen sinnfälliger Symptome in die Untersuchung einbezogen, die die Tiere verdächtig erscheinen ließen, mit krankhaften Veränderungen am Genitalapparat behaftet zu sein, welcher Verdacht sich durch eingehende klinische Untersuchungen beweisen lassen mußte.

Die in den einzelnen Stadien untersuchten Tiere lassen sich wie folgt kurz zusammenstellen:

Zahl der untersuchten Tiere	Oestrus	Nachbrunst bezw. Ruhe	Frühträchtigkeit	Trächtigkeit	Puerperium	Vaginitis	Endometritis
58	2	15	3	7	7	2	22

Fall 1.

»Lotte«, schwarzbuntes Niederungsrind, 9 jährig, Untersuchung am 10. 9. 32.:

Nährzustand: sehr gut. Die Kuh hatte am 23. 3. 30 das letzte Mal gekalbt, ist dann in der 2. folgenden Brunst wieder gedeckt worden, jedoch mit negativem Erfolg. Daraufhin wurde sie wiederholt wegen Sterilität behandelt (Enukleation des Corpus luteum persistens.). Trotz der Aussichtslosigkeit der Behandlung wurde sie nur wegen des guten Milchertrages (1931: 5559 l bei 3,85 % Fett im Durchschnitt und 1932: 4533 l, bei 4,05 % Fett im Durchschnitt) stehen gelassen, jedoch ist sie

im Juni 1933 wegen einer eingetretenen Endometritis catarrh. chron. zur Schlachtung verkauft worden.

Am Tage der Untersuchung zeigte die Kuh Libido. Das Sekret war glasig, flüssig-schleimig, aus dem ventralen Wurfwinkel hing ein kleinfingerdicker Schleimfaden. Die Vaginalschleimhaut war leicht gerötet. Die Sekretentnahme erfolgte in der Nähe des Orific. extern., das weich und leicht geöffnet erschien.

Die rektale Untersuchung ergibt eine saftreiche Beschaffenheit des Uterus, der symmetrisch ist. Während das linke Ovar o. B. ist, ist der rechte Eierstock um etwa das doppelte vergrößert und auf seiner Oberfläche befindet sich eine etwa walnußgroße Zyste.

Diagnose: Brunst, Eierstockshyperplasie und -zyste rechts.

Präparat: Im Abstrichpräparat ist fast nur homogen gefärbter Schleim zu sehen, in den an einigen Stellen einige Schollen eingelagert sind, die stark eosinophil sind. Epithelien sind nur sehr wenige — und diese in großen, runden Formen (Schollen) vorhanden, und an Leukocyten sind im ganzen Präparat nur 2—4 Stück zu sehen und sind mononukleär. Außerdem einige Erythrocyten und etwas Detritus.

Fall 2.

Schwarzbuntes Niederungsrind, 4 jährig.

Befund, Diagnose und Präparat wie Fall 1.

Fall 3.

Gelbscheck, 6 jährig.

Die Kuh zeigte wenig blutig-schleimigen Ausfluß. Beim Spreizen der Wurflippen wird die gerötete Schleimhaut sichtbar, die in ihren ventralen Partien mit Schleimfäden bedeckt ist. Am dorsalen Schamwinkel und an den Seitenwänden der Vagina befinden sich narbige Einziehungen (Verletzungen bei der Geburt).

Das Orificium externum ist mit einem Finger passierbar. Der Uterus fühlt sich bei der rektalen Untersuchung etwas derb an; er ist etwas atonisch, ohne Inhalt und ihre Wandung fühlt sich infiltriert an. Ovarien o. B.

Diagnose: Nachbrunststadium.

Präparat: Im Abstrich sieht man viel intensiv gefärbten Schleim, in den polynukleäre Leukocyten eingelagert sind, die auffällig klein sind, aber scharfe Ränder und gut blau gefärbte Kerne besitzen. Die wenigen Epithelien liegen meist nicht einzeln, sondern in Zellvereinigungen beieinander. An Keimen sind wenige, einzeln gelegene Kokken zu finden. Reichlich Detritus. Die Erythrocyten erklären sich aus der rötlich-bräunlichen Farbe des Sekretes; Ursache der Blutbeimengung ist unbekannt.

Fall 4.

W. F. 11. Gelbscheck, 10jährig.

Allgemeineindruck des Tieres ist schlecht; es ist abgemagert und hat ein sehr struppiges Haarkleid. Die Beckenbänder sind eingefallen und die Vulva geschwollen. Aus dem ventralen Schamwinkel hängt ein kleinfingerdicker, fast durchsichtiger Schleimfaden. Die sichtbare Schleimhaut der Scheide ist gerötet.

Bei der vaginalen Untersuchung fühlt sich die Scheidenschleimhaut weich an, die Portio vaginalis ragt als gewulsteter Zapfen in die Vagina vor; das Orific. extern. ist leicht geöffnet.

Bei der rektalen Untersuchung fühlt sich der Uterus dem Alter und Zustand entsprechend atonisch an. Ovarien o. B.

Der Schlachtbefund erhärtet in diesem Falle nur den klinischen Befund. Die Schleimhaut der Vagina ist in ihrer ganzen Ausdehnung weich und infiltriert; der geringe Belag ist von schleimiger Konsistenz. Wenn auch das Orific. extern. leicht geöffnet erscheint, so ist doch der Cervikalkanal schwer mit einer eingeführten Sonde zu passieren. Der Uterus ist schlaff und ihre Wandung fühlt sich derb und dick an. Inhalt ist nicht vorhanden. Die Ovarien waren bereits entfernt.

Diagnose: Nachbrunststadium.

Präparat: Das Gesichtsfeld wird beherrscht von Leukocyten und Epithelien, die in gleichmäßig rot gefärbtem Schleim eingebettet liegen. Die Leukocyten sind polynukleär und in ihrer Form und Größe äußerst konstant, — alle gleich gut erhalten, ihre Konturen sind sehr scharf in rot gezeichnet. Die Epithelien finden sich in den verschiedensten Größen und Formen; ihre Kerne liegen meist zentral. Keime sind nicht vorhanden.

Fall 5.

M. B. 25. Gelbscheck. 10jährig.

Aus der etwas geschwollenen Vulva hängt ein fingerdicker, glasig-fadenziehender Schleimfaden heraus. Die durch den Scheidenspanner sichtbar gewordene Schleimhaut ist hoch gerötet; sie fühlt sich weich an, ebenso die Portio vaginalis. Das Orific. extern. ist leicht geöffnet, vielleicht mit 1 Finger passierbar.

Rektale Untersuchung negativ.

Diagnose: Nachbrunststadium.

Präparat: Im Abstrich sieht man vor allem sehr viel gleichmäßig rot gefärbten Schleim, in dem wenig mono- und polynukleäre Leukocyten liegen. Weiterhin sind Epithelien eingelagert, die man in allen Größen und Formen findet; einmal haben sie die Größe von Leukocyten, sodaß sie von diesen oftmals nur schwer zu unterscheiden sind; den größten Teil machen die mittleren Größen aus, die in Zellverbänden beieinanderliegen, und intensiv gefärbt sind. Die größeren spindelförmigen liegen meist einzeln und sind weniger intensiv gefärbt, sodaß sie nur hellblau erscheinen und oftmals nur an den dunkler hervortretenden Kernen zu erkennen sind. Keime sind nicht vorhanden.

Fall 6.

Von Fall 6—13 handelt es sich um Höhenfleckvieh verschiedenen Alters. Die Fälle ähneln sich in Befund, Diagnose und Auswertung. Es darf deshalb auf die Tabelle I verwiesen werden.

Fall 14.

K. H. 39. Braune Allgäuer Kuh, 4jährig.

Habitus und Befinden des Tieres sehr gut. Die Vulva ist etwas geschwollen, aus dem ventralen Schamwinkel hängt ein glasiger Schleimfaden. Bei Besichtigung der Vagina mit einer Lichtquelle erscheint die Schleimhaut gerötet und teiweise mit wenigen weißlich-krümeligen Massen bedeckt.

Vaginale Untersuchung: Die Schleimhaut fühlt sich weich an, das Orificium externum ist fest geschlossen.

Rektale Untersuchung: Uterus ist atonisch, Ovarien beide um die Hälfte vergrößert, aber von glatter Oberfläche.

Schlachtbefund: Keine Besonderheiten.

Diagnose: Nachbrunst- bezw. Ruhestadium.

Präparat: Den größten Teil des Gesichtsfeldes bedeckt ein gleichmäßig, aber intensiv gefärbter Schleim, der an einigen Stellen verdichtet ist, sodaß er als dicke, undurchsichtige, rote Schicht erscheint. In diesen Schleim eingebettet liegen polynukleäre Leukocyten in mittlerer Anzahl, die in ihrer gut erhaltenen Form sehr klein erscheinen. Ein auffälliges Erscheinen zeigen die Epithelien. Während einige in ihren runden oder Spindelformen mit zentral gelegenem und intensiv blau gefärbtem Kern in Zellverbänden beieinander liegen, so finden sich andere, oft einzeln gelagert, weniger intensiv gefärbt, sodaß nur der Kern hervortritt, der nicht etwa gleichmäßig in der Konsistenz erscheint, sondern krümelig und wie mit Bläschen durchsetzt. Es finden sich Partien im Präparat, in denen man nur diese aufgequollenen Kerne findet, ohne von Protoplasma umgeben zu sein. Keime sind nicht vorhanden.

Fall 15.

E. G. 80. Gelbscheck, 6 jährig.

Allgemeineindruck und Befinden gut. Das Tier ist am 14. 2. gedeckt worden, untersucht am 6. 3., also nach 20 Tagen.

Äußere Adspektion ohne Besonderheiten.

Nach Einführen des Scheidenspanners wird die rosarote Schleimhaut sichtbar. Sie fühlt sich weich an, das Orificium extern. ist geschlossen. Die Portio vaginalis ragt weit in die Scheide vor.

Bei der rektalen Palpation fühlt man den Uterus kontrahiert in der Beckenhöhle liegen. Ovarien o. B.

Diagnose: Eventuelle Trächtigkeit.

Präparat: Im Gesichtsfeld überwiegt das Vorhandensein schwer definierbarer Zellmassen. Die Epithelien sind in mittlerer Menge vorhanden; die einzeln gelegenen sind meist schwächer gefärbt als die der mittleren Größe, die intensiver blau gefärbt sind und mehr in Zellverbänden beieinander liegen. Leukocyten finden sich wenige, nur an einer Stelle des Präparates findet sich eine größere Menge polynukleärer Leukocyten, die häufig schon die Erscheinung der Degeneration zeigen. Die Konturen sind sehr unscharf und die Kerne befinden sich vielfach im Stadium der Karyorrhexis. Weiterhin verschiedene Schleimverdichtungen, in denen eine Menge von Bakterien (Diplokokken und Stäbchen) liegen. Einige eosinophile Schollen.

Fall 16.

Schwarzbunte Niederungskuh, 4 jährig.

Allgemeineindruck und Befinden sehr gut. Die Kuh hat am 28. 7. 32 das letzte Mal gekalbt, bei der nächst folgenden Brunst am 18. 9. — also vor 25 Tagen — wieder gedeckt. Wegen schlechter Milchleistung (1932: 2145 l) am 26. 2. 33 verkauft.

Die Scheide ist ziemlich trocken, die Schleimhaut rosarot, das wenige Sekret ist glasig und enthält einige weiße Flocken. Das Orific. extern. ist geschlossen. Der Uterus liegt kontrahiert in der Beckenhöhle.

Diagnose: Eventuelle Frühträchtigkeit.

Präparat: Der Abstrich enthält neben Schleim eine Menge polynukleärer Leukocyten, denen häufig die scharfe Zeichnung ihrer Form verloren gegangen ist. Die Epithelien sind mittel-

groß und nur schwach gefärbt. Neben unregelmäßig geformten Plasmafragmenten findet sich außerdem noch Detritus. Die Keime sind einzeln verstreut — und extrazellulär gelegene Kokken und Diplokokken.

Fall 17.

Nr. 84. Schwarzbunte Niederungskuh, 4 jährig. Am 6. 6. 32 zuletzt gekalbt, letzte Brunst am 19. 8., also vor 54 Tagen.

Näherer Bericht nicht vorhanden.

Diagnose: Wahrscheinlich Trächtigkeit.

Präparat: Ähnelt dem von Fall 16 (Weniger Leukocyten).

Fall 18.

E. G. 60. Gelbscheck, 8 jährig.

Letzte Brunst am 6. 1. 34, untersucht am 6. 3. 34, also nach 59 Tagen.

Untersuchung ohne Besonderheiten.

Diagnose: Trächtigkeit (8 ½ Wochen).

Präparat: Im Gesichtsfeld sieht man vor allem Schleimmassen, in die Epithelien eingelagert sind, welche sich in größerer Anzahl von verschiedener Form und Beschaffenheit zeigen. Einige sind kleiner, violett gefärbt mit blauem Kern, andre wieder sind nur sehr schwach gefärbt, sind sehr unregelmäßig geformt und oftmals sogar kernlos. Weiterhin finden sich schollenähnliche, rötlich gefärbte Elemente, die an- und übereinandergelagerte Protoplasmaplatten darstellen. Andere Epithelien sind wieder sehr groß und nur sehr schwach gefärbt. Leukocyten sind im ganzen Präparat höchstens nur 4—5 Stück vorhanden. Viel Detritus und Keime (einzeln gelagerte Kokken). Das häufige Auftreten von Erythrocyten ist auf die Entnahme zurückzuführen.

Fall 19.

Nr. 90. Schwarzbunte Niederungskuh. 4 Jahre alt.

Gekalbt am 28. 7. 32, gerindert und gedeckt am 8. 8. 32 untersucht am 13. 10. 32, also nach 65 Tagen.

Untersuchungsbefund ohne Besonderheiten.

Diagnose: Trächtigkeit.

Präparat: An zelligen Elementen finden sich schwach gefärbte, schlecht gezeichnete Epithelien von mittlerer Größe. An Leukocyten finden sich nur wenige und diese sind weniger gut erhalten. Detritus und Schleimmassen vervollständigen das Bild. An Keimen sind vor allem einzeln verstreute Kokken und Diplokokken.

Fall 20.

E. G. 90. Gelbscheck, 5 jährig.

Die Kuh hat am 16. 10. 33 gerindert, ist gedeckt worden, hat jedoch nicht aufgenommen; die nächstfolgenden Brunstzeiten sind wegen eines hartnäckigen, chronischen Magen- und Darmkatarrhs übergangen worden. Die Zwischenbrunstzeiten sind nicht weiter verfolgt worden.

Das Tier ist sehr zusammengefallen und hochgradig abgemagert, das Befinden ist schlecht, das Haarkleid ist struppig. Die äußere Adspektion der Genitalien ist ohne Besonderheiten. Das wenige Sekret ist schleimig, die Schleimhaut ist rosarot gefärbt und fühlt sich bei der Palpation trocken und derb an. Die Portio vaginalis ragt weit in die Vagina vor, das Orific. ist geschlossen. Der Uterus ist atonisch, ohne Inhalt.

Diagnose: Nachbrunst- bezw. Ruhestadium.

Präparat: wie Fall 14.

Fall 21.

M. B. 13. Gelbscheck, 6jährig.

Allgemeineindruck und Befinden gut. Bräunlich-schleimiger, geringer Ausfluß, mit Eiterflocken untermengt; Orificium externum geschlossen.

Rektale Untersuchung: Beide Hörner sind atonisch und hängen in die Bauchhöhle vor; sie fühlen sich wie mit etwas Flüssigkeit gefüllt an. Am rechten Ovar befindet sich ein Corp. lut. gravidat. und am linken eine kraterförmige Ver-

tiefung von etwa 1 cm Durchmesser. An beiden Ovarien zieht sich von Pol zu Pol eine narbige Einziehung, die sich anfühlt, als sei mit einem Messer in die Ovarien geschnitten worden.

Der Schlachtbefund zeigt keine Besonderheiten.

Diagnose: Nachbrunststadium.

Präparat: In dem Abstrichpräparat finden sich fast nur Epithelien und Leukocyten, die sich in gut erhaltenen Formen zeigen. Die Epithelien sind schwach bläulich gefärbt und liegen — wie auch die Leukocyten — in Schleim gebettet. Weiter finden sich große Schollen verschiedener Tinktion, von der hellen blauen bis zur leuchtend roten Farbe. Der Ursprung dieses Schollenmaterials ist nicht zu erkennen. Die wenigen Keime (Diplokokkenstämme) liegen extrazellulär. Die Erythrocyten dürften auf kleine Verletzungen der Schleimhaut bei der Entnahme des Sekretes zurückzuführen sein.

Das Präparat ist zu diagnostischen Zwecken nur bedingt zu verwerten.

Fall 22.

X. D. 131. 7jährige Allgäuer Kuh. Rechts corpus luteum persisteus. Nachbrunststadium.

Fall 23.

Signalement fehlt.

Geringer, reinschleimiger Ausfluß; Vulva wenig geschwollen. Vaginale Schleimhaut ist gerötet; Orific. extern. geschlossen. Uterus rechts vergrößert ($2^1/_2$—3 Mon. trächtig). Rechtes Ovar: Corp. lut. gravidat.

Diagnose: Gravidität.

Präparat: Keimgehalt: schwach (wenig Einzelkokken). Viel mittelgroße bis große Epithelien, schwach blau gefärbt. Leukocyten fehlen. Schleim und Detritus.

Fall 24.

H. H. 151. Gelbscheck, 6jährig.

Allgemeineindruck und Befinden gut. Die Vulva ist ge-

schwollen; beim Spreizen der Wurflippen wird die stark gerötete Schleimhaut sichtbar, die mit einem zähen Schleim bedeckt ist, der mit Eiterflocken durchmengt ist. Die Schleimhaut fühlt sich weich an und der Schleim ist zähpappig. Das Orificium externum ist geschlossen, ein Schleimpfropf ist vorhanden. Bei der rektalen Untersuchung ist eine 3—4 Monate alte Zwillingsträchtigkeit festzustellen. Das Gefäßschwirren ist an beiden Art. uter. med. vorhanden.

Schlachtbefund: Bestätigung der klinischen Diagnose. In jedem Uterushorn befindet sich je eine 10—12 cm lange, gleichmäßig entwickelte Frucht.

Diagnose: Gravidität (3 Monate).

Präparat: In dem Abstrichpräparat finden sich außer gleichmäßig rot gefärbtem Schleim sehr wenig zellige Elemente. Neben einigen, meistens leuchtend blau gefärbten Epithelien finden sich wenige polynukleäre Leukocyten. Weiterhin finden sich zellige Elemente in der Größe der Leukocyten von runder Gestalt, die keinen Kern besitzen, sondern nur aus einer krümeligen, leicht hellblau gefärbten Masse bestehen — und die für isolierte aufgeschwemmte Epithelkerne zu halten sind. Die Schleimmassen zeigen sich häufig als intensiv violett gefärbte Komplexe. Das Präparat ist fast keimfrei.

Fall 25.

Gelbscheck, 6jährig. Vier Monate Trächtigkeit. Präparat wie Nr. 24. Schwacher Keimgehalt.

Fall 26.

Kl. 1. Gelbscheck, 2jährige Kalbin.

Allgemeineindruck und Befinden sehr gut. Die Vulva ist ödematös geschwollen, die Beckenbänder sind aber noch gut gespannt. Bei der Adspektion mit Hilfe des Scheidenspanners ist die Schleimhaut hoch gerötet, die Portio vaginalis ist nicht zu sehen. Die Schleimhaut fühlt sich bei der Palpation sehr weich

an; die Port. vagin. ist ebenfalls sehr weich und fast verstrichen, jedoch noch geschlossen.

Bei der rektalen Palpation ergibt sich eine Trächtigkeit im 9. Monat. Die Frucht befindet sich in Vorderendlage; es sind die beiden schon fertig entwickelten Klauen im Becken liegend zu fühlen; der Kopf ist seitwärts abgebogen. Die Frucht lebt. In der rechten Arteria uterina media ist sehr deutliches Gefäßschwirren zu fühlen.

Diagnose: Gravidität (9. Monat).

Präparat: Im Gesichtsfeld finden sich neben Schleim vor allem große Epithelien, die schwach blau gefärbt sind und polynukleäre Leukocyten, deren Konturen und Kerne sehr scharf gezeichnet sind. An Keimen finden sich einzeln gelegene Kokken, sowie ein Stamm von Diplokokken, die vor allem in großen, hellblau gefärbten Schollen liegen, welche sich wie kernlose Epithelien ausnehmen. Weiter findet sich viel Detritus.

Fall 27.

Kl. II. Gelbscheck, 6 jährig.

Allgemeineindruck und Befinden gut. Der klinische Befund ist wie bei Nr. 26.

Diagnose: Gravidität (9. Monat).

Präparat: Ähnelt dem von Nr. 26. Die Mengenverhältnisse von Epithelien und Leukocyten sind kleiner; mehr Schleim. Epithelien schwach gefärbt, großer Kern; einige jedoch kleiner und violett gefärbt. Leukocyten scharf konturiert, viel weniger vertreten als im Präparat 26. Wenige Kokken (einzeln gelagert).

Fall 28.

Nr. 10 I. Schwarzbuntes Niederungsrind, 6 jährig.

Die Kuh hatte am 16.8. gekalbt, die Nachgeburt hat sich am 2. Tage von selbst gelöst. Am 3. Tage setzte ein starker Lochialfluß ein, der stark übelriechend war. Die Schleimhaut war stark gerötet und hatte in den ventralen — und vor allem in den kaudalen Partien bis zu Einpfennigstück große Erosionen.

Die Schleimhaut fühlte sich stark infiltriert an. Das Orificium externum war noch mit der ganzen Hand zu passieren. Die Schleimhaut des Uterus fühlte sich — soweit sie eben zu fühlen war — rauh und uneben an und die sich zurückbildenden Kodyledonen hoben sich deutlich hervor. Die Uterusarterien waren mittelstark gefüllt. Das rechte Uterushorn war noch stark vergrößert; es war etwa 3—4 mal so groß wie das etwa unterarmdicke linke Horn. Die Ovarien waren nicht zu palpieren. Das Abstrichpräparat wurde vor der Untersuchung mittels Platinöse vom Scheidenboden in der Nähe des Orificium externum entnommen.

Diagnose: Endometritis puerperalis.

Präparat: Das Bild des Abstrichpräparates stellt ein Gewirr von Bakterien und kleinen Leukocyten dar. Bei der überaus großen Menge von Bakterien handelt es sich um Kokken- und Diplokokkenstämme, die oftmals so dicht in Haufen beieinander liegen, daß diese als intensiv rot gefärbte, fast undurchsichtige, fein gekörnte Klumpen erscheinen. Die Leukocyten sind polymorphkernig und nur undeutlich sichtbar. Es finden sich weiterhin noch intensiv rot gefärbte Schollen, welche Epithelfetzen darstellen. Epithelien sind nur wenige vorhanden und diese sind sehr klein und intensiv blau gefärbt.

Fall 29.

Dasselbe Tier wie Fall 28.

Am 5. Tage p. p. zeigte die Kuh ein etwas gestörtes Allgemeinbefinden, sie war unruhig und zeigte mittelstarke Nachwehen, wobei sie den Rücken krümmte und den Schwanz vom Körper abhob. Die Wurflefzen erschienen noch stärker infiltriert; der Ausfluß war dickflüssiger, doch das Sekret hatte nicht mehr den üblen Geruch, sondern war mehr eitriger Natur. Der Befund der Vagina war noch derselbe. Die Portio war sehr derb und das Orific. extern. hatte sich schon mehr geschlossen, ließ aber das Einführen von 3 Fingern noch zu.

Bei der rektalen Untersuchung zeigt sich der Uterus noch

stark asymmetrisch. Die Größenverhältnisse des linken zum rechten Horn verhalten sich nicht mehr wie 1 : 3—4, sondern wie 1 : 2, d. h. das linke Horn hatte sich nicht kontrahiert, sondern eher etwas vergrößert, während sich das rechte Horn ein wenig zusammengezogen hatte, noch mit dickflüssigen Sekretmassen angefüllt und die Wandung sich noch derb und dick anfühlt.

Nach der Untersuchung wurde eine Spülung mit Solut. Lugoli durchgeführt und die Flüssigkeitsmengen, die stark mit eitrigen Flocken durchmengt waren, sorgfältig abgehebert.

Diagnose: Endometritis puerperalis.

Präparat: Das Abstrichpräparat unterscheidet sich insofern vom ersten, als die polynukleären Leukocyten viel häufiger auftreten und zum Teil eine rege phagocytierende Tätigkeit entwickeln. Die großen Mengen von Bakterien, bei denen es sich um ein Gemisch von Strepto- und Diplokokken, sowie um kleine, schlanke Stäbchen handelt, sind meist in der Umgebung von Leukocyten gelagert, die dann die Bakterien in so großer Menge in sich aufgenommen haben — und diese so in Zerfall geraten sind, daß die Leukocyten vollständig mit Bakterien vollgestopft und intensiv rot gefärbt sind. Epithelien sind nur in geringer Menge vorhanden und sind klein und blau gefärbt.

Fall 30.

Dasselbe Tier wie Fall 28 und 29.

Das Befinden des Tieres verschlechterte sich innerhalb kurzer Zeit derartig, daß am Abend desselben Tages die Schlachtung angeordnet werden mußte.

Schlachtbefund: Die Schleimhaut der Vagina ist etwa 1—2 cm dick und ist mit eitrigen Massen bedeckt; sie ist bläulich verfärbt. Das Orificium ist fast verschlossen; der Cervikalkanal ist stark verdickt, er hat eine Wandung von etwa 3—4 cm Dicke. Das rechte Uterushorn hat eine Länge von etwa 30 bis 40 cm und einen Umfang von etwa 50 cm. Das linke Horn hat nur die Hälfte der Größe, hat aber auch verdickte Wan-

dung. Im Uterus befindet sich sehr viel schmutziges, übelriechendes, eitriges Sekret. Die Schleimhaut ist bläulich verfärbt und etwa 6—8 cm dick; in der Wandung finden sich mehrere eingeschmolzene Eiterherde von Bohnen—Haselnußgröße. Am rechten Ovar befand sich ein Corpus luteum, das linke war etwas hyperplastisch. Der Keim- und Zellgehalt hat sich noch weiter vermehrt.

Diagnose: Endometritis puerperalis purulenta.

Fall 31.

Schwarzbuntes Tieflandsrind, 6 jährig.

Allgemeineindruck und Befinden gut.

Am 24. 8.: partus (normal); Nachgeburt am 3. Tage gelöst.

Am 29. 8. (also am 5. Tage) untersucht: Vulva geschwollen, Beckenbänder noch eingefallen, Euter prall gefüllt. Starker, gelb-eitriger, übelriechender Ausfluß (dünnflüssig).

Vaginale Untersuchung: Schleimhaut stark gerötet, die ventralen Partien bläulich verfärbt. Das Orific. extern. stark gewulstet und mit zugespitzter Hand noch passierbar.

Rektale Untersuchung: Der Cervikalkanal ist etwa unterarmdick. Das linke Uterushorn fühlt sich derb an und ist mit einer Flüssigkeit gefüllt; linkes Ovar o. B. Das rechte Uterushorn ist noch stark vergrößert und hängt infolge des großen Inhaltes an Flüssigkeit weit in die Bauchhöhle hinein, sodaß das rechte Ovar nicht mehr zu palpieren ist.

Diagnose: Endometritis puerperalis purulenta. Das Tier konnte leider nicht weiter beobachtet werden; nach Angabe des Besitzers hat sich der Zustand des Tieres immer mehr verschlechtert; sodaß es trotz Behandlung am 16. Tage p. p. notgeschlachtet werden mußte.

Path.-anatom. Befund durch den prakt. Tierarzt: Perforation der Uteruswand im Anschluß an eine Pyometra, Peritonitis acuta.

Präparat: Im mikroskopischen Bild fällt sofort der überaus starke Keimgehalt auf, der sich vor allem aus Strepto- und

Diplokokken zusammensetzt. Die Streptokokken sind in kürzeren Ketten von 10—15 Stück gelagert, sind überall im Präparat gleichmäßig verteilt und liegen in- und extrazellulär. Die Leukocyten finden sich vor allem in degenerierten Formen, von denen oftmals nur noch der aufgequollene Kern — oder manchmal nur Protoplasmareste zu sehen sind, die sich dann gleichmäßig hellblau färben. Die Epithelien finden sich in ganzen Zellverbänden und sind durchweg schwach gefärbt.

Fall 32.

Nr. 93. Schwarzbuntes Tieflandrind, 3jährig.

Die Kuh hatte am 23. 8. normal gekalbt, die Nachgeburt hatte sich bereits schon 3 Stunden p. p. von selbst gelöst. Die vaginale und rektale Untersuchung ergab einen Befund von einer im Puerperium stehenden Kuh.

Diagnose: Puerperium (normal).

Präparat: Das Gesichtsfeld wird beherrscht von polynukleären Leukocyten, deren Form sehr gut erhalten ist; im Stadium des Zerfalles befinden sich nur wenige. Ein Teil der Leukocyten ist mit Bakterien derartig vollgestopft, daß der ganze Leukocyt mit Ausnahme des Kernes leuchtend rot gefärbt ist. Einige erscheinen größer und sind blasig aufgetrieben. Die wenigen Epithelien sind meist rund und groß, zeigen sich aber nur schwach gefärbt.

Fall 33 und 34

sind normale Puerperien. Keine Besonderheiten.

Fall 35 und 36.

Vaginitis follicularis. Starker Keimgehalt. Phagocytose.

Fall 37.

Nr. 225.

Die Kuh ist sehr abgemagert und stark zusammengefallen. Der Allgemeineindruck des Tieres ist schlecht. Es besteht ein

reichlicher, schmutzig-brauner, eitriger Ausfluß, der sehr übel riecht. Die Vulva ist geschwollen, die sichtbare Schleimhaut ist hochgerötet bis bräunlich gefärbt. Die Portio vaginalis ist verdickt und das Orific. extern. ist mit 1 Finger passierbar.

Die rektale Untersuchung ergibt eine Trächtigkeit ungefähr im 8. Monat. Die Frucht befindet sich in Beckenendlage und muß schon seit längerer Zeit abgestorben sein; die Frucht ist voll entwickelt. Die rechte Art. uter. med. zeigt deutliches Schwirren.

Diagnose: Maceratio feti et Endometritis purulenta.

Präparat: Im Abstrichpräparat, das im vorderen Drittel vom Boden des Scheidengewölbes entnommen wurde, sieht man vor allem eine Unmenge von polymorphkernigen Leukocyten, von denen eine Mehrzahl im Zerfall begriffen ist. Es finden sich weiter gut geformte, scharf konturierte Zellen, deren Kerne sich deutlich blau färben. Daneben liegen Leukocyten, denen die scharfe Kontur fehlt, die Kerne sind meist unregelmäßig geformt und oft nur schwach gefärbt. Die Lymphocyten fallen durch ihre große Tinktion auf und sind oft ganz mit Bakterien gefüllt, die von ihnen aufgezehrt werden und die Zellen sich in leuchtend roter Farbe zeigen. Der sehr starke Keimgehalt setzt sich aus Diplokokken und anderen Kokkenformen zusammen, allerdings finden sich auch viele kurze, dünne Stäbchen.

Fall 38.

H. R. 4. Gelbscheck.

Die Kuh zeigte geringen bis mittleren, eitrigen Ausfluß; der Schweif war stark verklebt, die sichtbare Schleimhaut war stark gerötet und die Wände des Vestibulum mit schleimig-eitrigen Massen bedeckt.

Bei der Palpation fühlt sich die Schleimhaut weich an, ist aber scheinbar ziemlich dick. Portio vagin. hart und das Orific. extern. fast geschlossen.

Bei der rektalen Untersuchung findet sich der Uterus asymmetrisch, das linke Horn ist größer, schlaffer und fühlt sich wie

mit dickflüssigem Sekret gefüllt an; die Wandung ist um das doppelte verdickt wie das des rechten. Linkes Ovar: haselnußgroße Zyste.

Diagnose: Endometritis catarrhalis chronica. Der Schlachtbefund erhärtet die klinische Diagnose.

Präparat: Das Bild wird beherrscht von polynukleären Leukocyten, von denen sich ein Teil im Stadium der Degeneration befindet. Die Epithelien sind nur schwach gefärbt. Charakteristisch für dieses Präparat ist das häufige Vorhandensein von runden Zellen in der Größe und Beschaffenheit von Lymphocyten; diese sind einmal intensiv gefärbt, ein anderes Mal nur in einzelnen Zonen — und diese wieder haben ein fein gekörntes Aussehen und ähneln sehr den Phagozyten.

Fall 39.

Ohne Besonderheiten; siehe Tabelle.

Fall 40.

M. P. 76. Gelbscheck. Rind, 2jährig.

Es besteht ein mittlerer Ausfluß von weißlich-gelblicher Farbe und rein eitriger Konsistens. Am rechten Ovar befand sich ein Corp. lut.

Diagnose: Endometritis catarrh. et purulenta chronica.

Präparat: Im Abstrichpräparat überwiegen die Leukocyten, die man in sehr verschiedenen Formen antrifft. Ein Teil von ihnen hat sich in ihrer polymorphkernigen Gestalt erhalten, die meisten jedoch zeigen Degenerationserscheinungen, sodaß die Konturen verlorengehen und Protoplasma- und Kernreste unregelmäßig in der Ebene verteilt liegen und sie als hellblau gefärbte Schollenmassen beieinanderliegen. Einige einzeln gelegene Kerne sind blasig aufgequollen und sind intensiv blau gefärbt. Die Epithelien sind sehr groß und in ihrer Struktur gut erhalten. Oftmals haben sie in ihrem Protoplasmasaum gut erhaltene Leukocyten liegen. Die Kerne liegen meist zentral und sind bisweilen aufgequollen. Die Keime (Einzel- und Diplokokken, so-

wie kurze Stäbchen, die kurze Ketten bilden) liegen meist intrazellulär und werden zum größten Teil phagozytiert. Weiterhin finden sich noch intensiv rot gefärbte Zellen von kreisrunder Gestalt in der Größe der Leukocyten, deren Arteigenheit nicht mehr zu erkennen ist.

Fall 41.

K. H. 50. Dunkelbraunes Höhenrind, 7 jährig.

Habitus und Befinden gut. Der äußere Befund ergibt eine leichte Schwellung der Labien; aus dem ventralen Schamwinkel mittlerer, eitriger Ausfluß. Der Schwanzansatz ist verklebt. Beim Einführen des Scheidenspanners ist die gerötete Schleimhaut zu sehen, die in den ventralen Partien von eitrigen Massen in mittlerer Menge überlagert ist. Die Schleimhaut fühlt sich jedoch weich an und die Port. vagin. ist derb und ragt weit in die Scheide vor. Orific. extern geschlossen.

Bei der rektalen Untersuchung ergibt sich der Cervikalkanal als unterarmdickes, kompaktes Rohr und der Uterus ist zwar etwas schlaff aber sonst samt Ovarien o. B.

Diagnose: Endometritis catarrh. purulenta.

Präparat: Den weitaus größten Bestandteil des Abstriches machen die polynukleären Leukocyten aus, die hier in sehr großer Menge vorhanden sind. Ein großer Teil von diesen ist einer Degeneration anheimgefallen, sodaß ihnen die scharfe Kontur verloren gegangen ist und oftmals nur als lose Protoplasma- oder Kernreste zu sehen sind. Die Phagocytose geht hier auf Kosten des Kernes vor sich, sodaß dieser nur noch als hellblau gefärbte Masse durchscheint. Die Epithelien sind in mäßiger Anzahl vorhanden und sind in ihrer großen, meist ovalen Form hellrosarot bis hellblau gefärbt. Ihre Kernfärbung ist verloren gegangen, sodaß die Epithelien nur als hellblaue Platten erscheinen. Bei den Keimen handelt es sich um Einzel- und seltener auch um Diplokokken.

Fall 42 u. 43 wie Nr. 41.

Fall 44.

L. V. 91. Gelbscheck. 10 jährig.

Der Allgemeineindruck des Tieres ist schlecht, es ist sehr abgemagert. Die Beckenbänder sind stark eingefallen. Es besteht mittelgradiger Ausfluß. Das Sekret ist dickflüssig und von grau-weißlicher Farbe. Der innere Schwanzansatz ist verklebt. Bei Besichtigung der Scheide ist die Schleimhaut gerötet und in den ventralen Partien mit eitrigen Massen überlagert. Die Port. vagin. ist ziemlich wulstig und ragt weit vor. — Die Palpation der Scheide ergibt, daß die Schleimhaut sich verhältnismäßig weich anfühlt, die Portio dagegen derb und das Orific. extern. ist etwas geöffnet.

Bei der rektalen Untersuchung fühlt sich der Uterus schlaff und vergrößert an, jedoch das rechte Horn mehr als das linke. Es besteht in beiden Hörnern Fluktuation. Ovarien o. B.

Diagnose: Endometrit. catarrh. et purulenta chronica.

Präparat: Ähnelt den vorgehenden Fällen (38—43).

Fall 45.

D. L. 127. Gelbscheck. 8 Jahre alt.

Allgemeineindruck mittel. Die Kuh hat starken, schmutziggelben, schleimig-eitrigen Ausfluß. Die Schwanzwurzel ist verklebt; die Beckenbänder sind eingefallen; die Vulva ist geschwollen. Die Schleimhaut erscheint ziemlich blaß, fühlt sich weich an. Die Port. vagin. ist ziemlich gerötet und fühlt sich derb an. Das Orific. extern. ist mit 1 Finger passierbar.

Bei der rektalen Untersuchung fühlt man die Cervix unterarmdick, der Uterus ist in toto schlaff und vergrößert und hängt weit in die Bauchhöhle vor; er ist mit Sekret gefüllt. Ovarien o. B.

Diagnose: Endometritis purulenta chronica.

Präparat: Das Abstrichpräparat ist dem von Fall 44 sehr ähnlich; es finden sich jedoch hier die polynukleären Leukocyten nur in verschwindend kleiner Zahl, während die degenerierten Leukozyten den Hauptteil der zelligen Elemente aus-

machen. Diese Degenerationsformen zeigen sich als fast gleichmäßig hellblaue Platten, in welchen sich dunkle Partien als Zeichnung des Kernes herausheben. Einige der Leukocyten haben einen etwas gequollenen Kern und haben die Protoplasmateile intensiv rot gefärbt, welche Masse fein granuliert erscheint. Diese Leukocyten werden die Fähigkeit der Phagocytose besitzen. Daneben finden sich gleichmäßig rot gefärbte Platten von runder Gestalt und der Größe von mittelgroßen Epithelien, jedoch kernlos sind, deren Zugehörigkeit nicht zu entscheiden ist. Die Epithelien sind nur in geringer Anzahl vertreten und sind schwach gefärbt. Der Keimgehalt ist stark; es handelt sich um Diplokokken und schlanke Stäbchen.

Fall 46—49

wie die vorhergehenden.

Fall 50.

Rotscheck, 5 jährig.

Der Allgemeineindruck ist mittel. Das Tier zeigt einen schleimigen, eitrigen Ausfluß, der Schwanz ist verklebt; die Beckenbänder sind stark eingefallen.

Bei Besichtigung der Scheide mittels Scheidenspanner fällt die gerötete Schleimhaut auf, die mit eitrigen Massen bedeckt ist. Bei der Palpation der Scheidenschleimhaut fühlt sie sich stark infiltriert an und die Portio vaginalis ist mit polypösen Wucherungen besetzt; das Orific. extern. ist mit 3 Fingern gut passierbar.

Bei der rektalen Untersuchung erwies sich der Uterus als in toto vergrößert; er fühlte sich schlaff an und die Wandung verdickt. Inhaltsmassen waren nicht festzustellen. Ovarien wenig hyperplastisch.

Diagnose: Endometritis catarrhalis chronica.

Der Schlachtbefund erhärtet die klinische Diagnose.

Präparat: In überwiegender Mehrzahl finden sich in dem Abstrichpräparat polynukleäre Leukocyten, die zum größten Teil

im Zerfall begriffen sind. Das Bild ähnelt dem der vorhergehenden Fälle. Epithelien sind verhältnismäßig spärlich vertreten; es finden sich verschiedene kleinere Exemplare, die intensiv violett bis blau gefärbt sind und den Kern zentral gelegen haben; die größeren sind weniger gefärbt. Einige der Leukocyten sind aufgequollen und sind mit Bakterien (es handelt sich um einen kleineren Kokkenstamm) vielfach ganz ausgefüllt, sodaß sie intensiv rot gefärbt erscheinen. (Phogocytose!)

Fall 51.

F. F. 57. Rotscheck, 3 jährig.

Bei Betrachtung der äußeren Genitalien bemerkt man, daß die Vulva etwas geschwollen ist, aus dem ventralen Wurfwinkel ergießt sich ein mittelgradiger, schleimiger Ausfluß.

Adspektion: stark gerötete Vaginalschleimhaut, die — vor allem in den kaudoventralen Partien — mit Eiterflocken bedeckt ist.

Palpation: Schleimhaut weich, jedoch infiltriert. Port. vagin. derb, Orific. extern. mit 2 Fingern passierbar.

Rektale Palpation: Cervikalkanal etwa kinderarmdick; Uterus asymmetrisch und zwar liegt das linke Horn in seinem fast normalem Tonus in der Beckenhöhle, während das rechte Horn etwa um das doppelte vergrößert ist und die Wandung sich verdickt anfühlt. Ovarien o. B.

Diagnose: Endometritis catarrhalis chronica.

Der Schlachtbefund ergibt keine Besonderheiten.

Das Präparat weicht in seinem Bild nicht von dem der vorhergehenden Fälle ab.

Fall 52.

Nr. 165, Gelbscheck, 6 jährig.

Nach Entfernung eines vorhandenen Flessaverschlusses ergab die Adspektion der äußeren Genitalien eine starke Infiltration der Wurflefzen. Die rechte Lippe hatte im dorsalen Teil eine narbige Einziehung, die wahrscheinlich von einem Riss herrührt.

Die Scheidenschleimhaut war stark gerötet und vor allem in den ventralen Partien mit eitrigem Sekret belegt.

Vaginale Untersuchung: Scheidenschleimhaut sehr locker und weich, ebenso die Portio vaginalis. Orific. extern. mit 2 Fingern gut passierbar.

Rektale Untersuchung: Starke Asymmetrie des Uterus; das linke Horn ist schlaff und fühlt sich wie mit Flüssigkeit gefüllt an; ihre Wandung ist derb. Das linke Ovar ist haselnußgroß und hat eine höckerige Oberfläche.

Das rechte Horn ist ganz schlaff und hängt als etwa unterarmdicker Strang in die Bauchhöhle vor, sodaß man die Hornspitze und das rechte Ovar nicht mehr palpieren kann. Das rechte ligamentum latum uteri ist straff gespannt.

Schlachtbefund: Die ganze Scheide ergibt denselben Befund wie die Adspektion am lebenden Tier. Der Cervikalkanal ist mit einer daumendicken Sonde durchgängig. Das linke Horn ist schlaff und mit einer schmutzig-gelblichen Flüssigkeit gefüllt. Die Schleimhaut ist bläulich verfärbt und in Falten gelegt. Die Wandung ist etwa $^1/_2$—$^3/_4$ cm dick. Das rechte Horn ist z. T. weggeschnitten; der noch vorhandene Teil hat ähnliche Beschaffenheit wie das linke. Der rechte Eierstock ist zu einer etwa mannskopfgroßen Geschwulst entartet von einem Gewicht von etwa 3 ½—4 kg. Beim Anschneiden erweist sie sich als eine einzige große Zyste, deren Inneres mit etwa 1 l blutig-wässriger Flüssigkeit gefüllt ist. Die Wandung ist etwa 4—5 cm dick und ist innen uneben und zottig beschaffen.

Diagnose: Zystöse Entartung des rechten Eierstockes Endometritis catarrhalis chronica.

Präparat: Den Hauptteil der zelligen Elemente bilden polynukleäre Leukocyten, die sich zum größten Teil im Stadium der Degeneration befinden. Man sieht oft nur blasige Gebilde, die mit Kern- und Protoplasmaresten ausgefüllt sind. Die Zwischenräume sind mit Schleim-Detritusmassen angefüllt. Die Epithelien erscheinen als gleichmäßig intensiv violett gefärbte Schollen, deren Kern sich als Verdichtung abhebt. Keime finden sich in

geringer Anzahl in Kokken- und Diplokokken (in- und extrazellulär gelagert).

Fall 53.

Bl. 070. Gelbscheck, 5 jährig.

Die Adspektion, sowie vaginale und rektale Palpation ergeben die

Diagnose: Endometritis catarrhalis chronica

Das Präparat gleicht den vorhergehenden.

Fall 54.

X. D. 146. Gelbscheck, 11 jährig.

Habitus schlecht, zusammengefallen, abgemagert. Beckenbänder eingefallen. Ausfluß gelblich-eitrig. Vulva geschwollen. Schleimhaut weißlich-grau, mit eitrigen Massen belegt. Die Schleimhaut fühlt sich derb an, Cervix etwas geöffnet; Port. vagin. mit polypösen Wucherungen besetzt.

Rektal: Cervikalkanal unterarmdick; Uterus asymmetrisch, rechtes Horn fast doppelt so groß wie linkes und mit Flüssigkeit gefüllt; die Wandung derb und verdickt.

Am linken Ovar bohnengroße Zyste; rechtes Ovar o. B.

Präparat: Der Abstrich besteht fast nur aus polymorphkernigen Leukocyten, die aber nur zu einem kleinen Teil in ihrer Form erhalten sind, während der größere Teil der Zellen sich in einem so fortgeschrittenem Zustand der Degeneration befindet, daß sie nur als Gewirr von Kern- und Plasmaresten zu erkennen sind. An einigen Stellen des Präparates sind die Keime (zwei Stämme von Kokken und Diplokokken) so dicht an die Zelle angelagert und auch viele im Leukocyt selbst liegen, in ihrem Inneren aber einer Phagocytose anheimfallen, sodaß die Zellen intensiv rot gefärbt erscheinen. Epithel wenig vorhanden.

Fall 55.

H. Sch. 56. Gelbscheck, 5 jährig.

Klinischer Befund und mikroskopisches Präparat ohne Besonderheiten.

Fall 56.

Bl. 24. Gelbscheck, 7 jährig.

Habitus gut. Mittlerer, eitriger Ausfluß (weiß-gelb) Beckenbänder eingefallen. Vulva geschwollen. Schleimhaut grau, nur in den ventralen Partien etwas gerötet. Portio vaginalis ragt weit in Vagina vor; fast geschlossen.

Rektale Untersuchung: Uterus asymmetrisch; das linke Horn ist schlaff und hängt in die Bauchhöhle vor; das rechte Horn ist doppelt so groß und fühlt sich wie mit Flüssigkeit gefüllt an. Am linken Ovar: kleines Corp. lut. persist.

Diagnose: Endometritis catarrh. et purulenta chronica.

Das Präparat zeigt keine Besonderheiten. (s. Tabelle)

Fall 57.

L. V. 174. Allgäuer, 4 jährig.

Endometritis catarrh. et purulenta chronica. Der klinische Befund und das mikroskopische Bild zeigt von den vorhergehenden Fällen keine Unterschiedlichkeit.

Fall 58.

L. N. 21. Gelbscheck.

Allgemeinbefinden gestört. Kuh stark abgemagert, struppiges Haarkleid. Weiterhin alle Anzeichen einer hochgradigen Endometritis catarrh. et purulenta chronica vorhanden.

Präparat: Äußerst starker Keimgehalt, der sich aus langen Streptokokkenketten und aus kurzen Ketten kurzer plumper Stäbchen zusammensetzt. Epithelien 2 Formen: kleine, kreisrunde und größere polygonale. Schwache Färbbarkeit (altes Zellmaterial) Leukocyten in degenerierten Formen.

Auswertung der Ergebnisse.

Bei der Betrachtung der Ergebnisse kommt es auf die Gegenüberstellung der klinischen Befunde auf der einen Seite und der makroskopischen und mikroskopischen Sekretuntersuchung auf der anderen Seite an.

Der klinische Befund diente bei meinen Versuchen lediglich zur Diagnostik des betreffenden Falles, die durch das Fehlen einer Anamnese bei den meisten meiner Versuchstiere oftmals sehr erschwert wurde.

Die Zeit der Brunst bei Fall 1 und 2 ließ sich auf Grund von Aufzeichnungen vermuten, die Richtigkeit der Vermutung ließ sich durch die klinischen Symptome erweisen: geringer, rein schleimiger Ausfluß, leicht gerötete Vaginalschleimhaut, ödematös geschwollene Wurflippen, leicht geöffnetes Orificium externum und schwach atonischer Uterus.

Bei der mikroskopischen Untersuchung des Vaginalschleims fällt der geringe Gehalt an zelligen Elementen und die Keimfreiheit auf, gegenüber der großen Menge an homogen rot gefärbtem Schleim. Die wenigen zelligen Elemente sind einige mononukleäre Leukocyten (Monocyten), wenige Epithelien, die sich meist nur schwach färben und von großer, runder Gestalt sind, mit zentral gelegenem Kern ferner mäßige Detritusmassen. Wichtig ist das Vorkommen von eosinophilen Schollen, wie sie auch von Frei und Metzger (12) gefunden wurden. Dem Vorkommen von Erythrocyten wird wenig Bedeutung beigelegt, sondern für Zufallserscheinungen gehalten, die mit der Entnahme des Materials zusammenhängen.

Zur Untersuchung kamen weiterhin Kühe mit ähnlichen klinischen Symptomen, von denen mir aber die Anamnese fehlte und die Erscheinungen, vor allem die etwas veränderte Beschaffenheit des Schleimes und der weiter unten auszuführende mikroskopische Befund des Vaginalschleimes, mehr für ein Stadium sprachen, das dem der Brunst folgt und ich es mit Nachbrunst- bezw. Ruhestadium bezeichnet habe.

Die klinischen Symptome bei den frühträchtigen und trächtigen Tieren waren sehr verschieden, doch wurde die Diagnose in den meisten Fällen durch die Aufzeichnungen über den Decktermin und die vorgenommene rektale Untersuchung gesichert.

Für die Diagnostik der pathologisch veränderten Fälle waren für mich Symptome maßgebend, wie sie vor allem Euler (10) aber auch andere bekannte Forscher wie Benesch, Küst, Richter, Stoß und viele andere zusammenstellten. Als Hauptcharakteristikum kam der mehr oder weniger veränderte Ausfluß und die Beschaffenheit des Tragsackes in Betracht. Doch halte ich andere Symptome, wie geschwollene Vulva, eingefallene Beckenbänder, die vaginale und rektale Untersuchung für genau so wichtig. Allerdings finden sich in den klinischen Erscheinungen bei den pathologisch veränderten Fällen große Verschiedenheiten, wie sie aus der aufgestellten Tabelle hervorgehen.

Gerade durch die Mannigfaltigkeit der klinischen Symptome bei Veränderungen an den weiblichen Genitalorganen ergibt sich die Forderung nach einer geeigneten Methode zu deren Diagnostik.

Im Folgenden sollen nun die mikroskopischen Bilder der Vaginalabstriche einer vergleichenden Betrachtung unterzogen werden.

In dem Bild des Abstriches finden sich hauptsächlich drei Bestandteile: 1. Bakterien, 2. Zellelemente (Leukocyten, Epithelien, Erythrocyten, Lymphocyten, Detritus usw.) und 3. Schleim.

Was den Keimgehalt anbelangt, so ist er mengenmäßig großen Schwankungen unterworfen, doch läßt sich eine An-

reicherung der Keime im Geschlechtsapparat vom normalen Östrus über das Nachbrunst- bezw. Trächtigkeitsstadium zu dem der Krankheitsstadien (Vaginitiden, Endometritiden usw.) feststellen.

In den Präparaten vom Östrus habe ich keine Keime finden können, auch in 5 Präparaten aus dem Stadium der Nachbrunst habe ich mikroskopisch Keimfreiheit feststellen können. Es läßt sich die Beobachtung machen, daß sich weniger Keime finden, je größer die Schleimabsonderung in der Vagina ist, sodaß sich die Hypersekretion an Schleim in dem Stadium der Brunst oder in den Übergängen in die Nachbrunst als eine »mechanische Selbstreinigung« der Vagina angesprochen werden kann, da die Keime auf diese Weise abgeschwemmt werden und keine Gelegenheit zur Vermehrung haben. (Verdünnung der keimhaltigen Inhaltsmassen!)

Anders sieht das Bild in den Ruhestadien und während der Trächtigkeit aus, in welcher Zeit die Vaginalschleimhaut nur mit geringen Schleimmassen bedeckt ist, in denen die Keime, die m. A. den Charakter von Saprophyten tragen, eine bessere Vegetationsmöglichkeit haben. So fand ich von 15 Präparaten aus dem Nachbrunststadium oder der völligen Ruhe in 8 Fällen (= 55,5 %) Einzelkokken in geringer bis mittlerer Menge und in 6 Fällen (= 40 %) Diplokokken in mittlerer Menge, während sich Stäbchen nur in 2 Fällen (= 13,3 %) in geringer Anzahl fanden.

Während der Trächtigkeit fanden sich in allen Fällen Keime, bei denen es sich wiederum um Einzelkokken und Diplokokken handelt. Stäbchen fehlen.

Eine bedeutende Keimanreicherung läßt sich im Puerperium und natürlich in den pathologisch veränderten Fällen beobachten. So fanden sich in den Puerperalstadien eine große Menge von Einzel- und Diplokokken. In den 2 Fällen, die zu hochgradigen puerperalen Endometritiden ausarteten, fanden sich Streptokokken fast in Reinkultur, dann eine sehr große Menge von Diplokokken und in dem einen Fall sogar sehr viele grampositive Stäbchen.

In den beiden Fällen der Vaginitiden fanden sich Diplokokken und Einzelkokken in mittlerer Menge, einmal fanden sich dann noch einige Stäbchen. Der Keimgehalt bei den Endometritiden war stets ein starker.

Von den 21 der »pathologisch veränderten« Fälle fanden sich Einzelkokken in 15 (= 71,8 %), Diplokokken in 15 (= 71,8 %) und Stäbchen in 9 (= 42,9 %) Fällen (davon 2 mal ausschließlich), Streptokokken fanden sich nur in 2 Fällen (= 1,0 %) und zwar 1 mal in schwacher und 1 mal in ausschließlicher Menge.

Die bakterioskopische Untersuchung des Scheidensekretes gibt mir zwar Aufschluß über die Menge der vorhandenen Keime, jedoch bleibt dabei die Frage über die Art der Keime und ihre Pathogenität ungeklärt, weswegen die bakterioskopische Betrachtung des Scheidenabstriches zur Erkennung pathologischer Veränderungen an den Genitalorganen nicht allein benutzt werden kann.

Wichtiger für meine Untersuchungen sind die Mengenverhältnisse und die Art sowie die Beschaffenheit der zelligen Elemente, vor allem der Leukocyten und Lymphocyten und der Epithelien.

Bei dem Vorkommen der Leukocyten und Lymphocyten spielt nicht allein die Menge, sondern vielmehr ihre Beschaffenheit die größte Rolle, denn es muß streng unterschieden werden zwischen mono- und polynukleären (polymorphkernige) auf der einen Seite und zwischen degenerierten und phagocytierenden Leukocyten auf der anderen.

Das Vorkommen der mononukleären Leukocyten (große und kleine Lymphocyten) beschränkt sich auf das Stadium der Brunst und einige wenige der Nachbrunst, während sich die polynukleären Leukocyten allein in größerer Menge in der Nachbrunst bezw. Ruhe finden, in der Trächtigkeit in geringerer Menge, um in den pathologisch veränderten Fällen in Gemeinschaft mit den degenerierten und phagocytierenden Leukocyten in großer Menge aufzutreten.

Die Unterschiedlichkeit der polymorphkernigen Leukocyten in den einzelnen Stadien liegt darin, daß sie in den Abstrichpräparaten der krankhaft veränderten Fälle stets die Neigung zur Degeneration haben. Während sie in den »normalen« Fällen scharfe Konturen zeigen, die Kerne scharf gezeichnet und gleichmäßig intensiv blau gefärbt sind, zeigen sie in den veränderten Fällen in jeder Hinsicht Abweichungen von der ursprünglichen Form: ihre Konturen sind zum Teil verloren gegangen, sodaß sie mehr ineinander übergehen, das Plasma ist nur schwach rosa färbbar, die Kerne sind sehr vielgestaltig, die Kernmasse ist nicht gut färbbar, das Plasma zeigt vielfach bläschenförmige Einlagerungen (fettige Degeneration) und staubige Trübungen; häufig sind die Kerne so zerfallen, (Stadien der Karyolyse und Karyorrhexis), daß sie nur als Kerntrümmer in dem schwach gefärbten Plasma zu erkennen sind. Oftmals sind die ganzen Leukocyten so zerfallen, daß im mikroskopischen Bild nur ein Gewirr von Zelltrümmern zu sehen ist.

Eine weitere Besonderheit von großer Wichtigkeit ist die Fähigkeit der Leukocyten, Bakterien zu phagocytieren. In meinen Versuchen habe ich den Prozeß im gesteigerten Maße in den krankhaft veränderten Fällen beobachten können, sodaß die Vermutung nahe liegt, daß der Reiz zur Phagocytose von den Bakterien aus kommen muß, die in diesem Fall ihren saprophytären Charakter verloren haben und so ihre Pathogenität verraten. Ob es sich bei den Reizstoffen um Zerfalls- oder Ausscheidungsprodukte handelt, läßt sich nicht entscheiden. In den 30 krankhaft veränderten Fällen meiner Untersuchungen habe ich in 25 Fällen Phagocytose (= 83,3 %) beobachten können, sodaß ich die Phagocytose neben dem ständigen Auftreten der degenerierten Leukocyten als wichtigen Anhaltspunkt für die Erkennung krankhafter Prozesse an der Vagina oder Uterus mit Hilfe des mikroskopischen Bildes des Scheidenabstriches erachte.

Die Epithelien zeigen in ihrem Vorkommen eine größere Gleichmäßigkeit, jedoch sind dabei kleinere und größere Formen zu unterscheiden. Die kleineren zeigen dem Farbstoff gegenüber

eine größere Affinität, sodaß ihr Plasma intensiv rosa oder violett und ihre Kerne dunkelblau gefärbt sind. Ihre Form wechselt vielfach — genau wie die der größeren; — einmal erscheinen sie rund mit zentral gelegenem Kern, ein anderes Mal sind sie oval oder spindelförmig und dann sind sie von polygonaler Gestalt.

Im Stadium der Brunst oder Nachbrunst fanden sie sich in geringer bis mittlerer Menge und 3 × von 16 Fällen fanden sich in diesen Stadien kleine Formen. Während der Trächtigkeit fanden sich die Epithelien in mittlerer bis großer Menge und zumeist in großen Formen. (Desquamationserscheinung: tiefere, abgestoßene Zellen sind klein und rundlich.)

In den pathologisch veränderten Fällen fanden sich die Epithelien zwar nur in geringer bis mittlerer Menge, doch fanden sich um so mehr die kleineren oder kleinen Formen je schwerer die pathologischen Veränderungen an Uterus oder Vagina waren, weswegen der Ursprung der kleinen intensiv gefärbten Epithelien vielleicht auch auf die Uterusschleimhaut zurückgeführt werden kann.

Das mengenmäßige Vorkommen der polynukleären Leukocyten ist aus der Tabelle I und II zu ersehen.

Das geringe Vorkommen von Erythrocyten in den verschiedensten Stadien (Brunst, Nachbrunst und pathologisch veränderte Fälle) ist m. A. weniger von Bedeutung; ich führe ihr Vorhandensein auf die Art der Sekretentnahme zurück. Die größere Anzahl von Erythrocyten im Stadium der Brunst erklärt sich aus der großen Spannung in den Kapillaren, die bei dem leisesten Druck platzen und so die Erythrocyten leicht austreten lassen.

Lymphocyten fanden sich in 4 Puerperalstadien in mittlerer Menge, viermal bei Endometritiden und einmal bei Vaginitis.

Detritus fand sich in allen Sexualphasen.

Die eosinophilen Schollen beschränken sich auf das Stadium der Brunst und auf 6 Fälle (= 40,4 %) im Stadium der Nachbrunst, welche jedoch für Übergänge von Brunst- zum Nach-

brunststadium gehalten werden. Die Sekretion von Schleim ist in der eigentlichen Brunst am stärksten, wird in der Nachbrunst schwächer, um in der Trächtigkeit vollständig zu verschwinden.

Die Konsistens des Schleimes ist in der Brunst dünnflüssig und wird ebenfalls bis zur Trächtigkeit dicker und zähpappiger. In den pathologisch veränderten Fällen findet sich zwar auch noch Schleim, doch ist er da meist mit eitrigen Massen vermengt; oder das Sekret wird rein eitrig, der Schleim läßt sich aber im mikroskopischen Bild durch eine gleichmäßige rote, strukturlose Färbung feststellen.

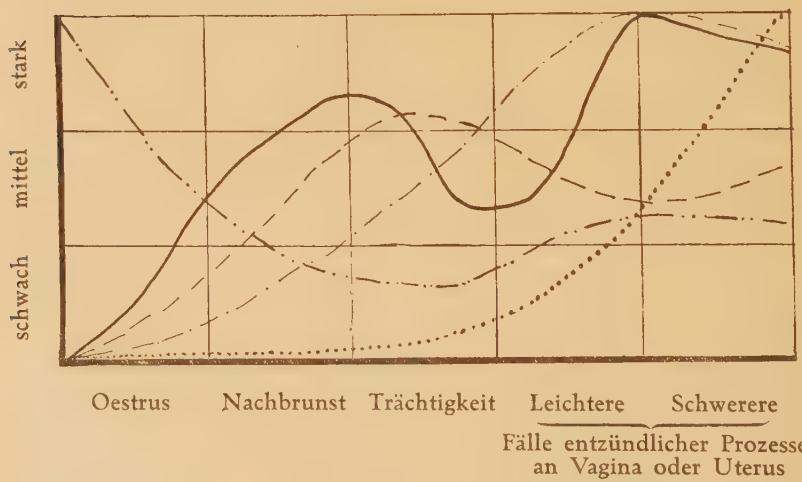

Vergleichende Darstellung

über das Vorkommen von Keimen, zelligen Elementen und Schleim in den einzelnen normalen und krankhaften Stadien des Geschlechtsapparates.

——— = polynukleäre Leukocyten
– – – = Epithelien
–.–.– = Keime
..... = Phagocyten
..–.. = Schleim

Zusammenfassung.

1.

Im Brunststadium besteht geringer Gehalt an zelligen Elementen (eosinophile Schollen, wenig kernhaltige Epithelien, Lymphocyten, wenig Detritus), relative Keimfreiheit, dagegen vermehrte Schleimsekretion.

2.

Im Ruhestadium wurden im Scheidensekret neben polynukleären Leukocyten in 55.5% der untersuchten 15 Fälle Einzelkokken in 40% Diplokokken u. in 13,3% der Fälle Stäbchen festgestellt.

3.

Im graviden Zustand waren im mehr zähen Scheidensekret zwar Kokken festzustellen, aber keine Stäbchen. Der spärliche Scheidenschleim enthielt nur wenig polynukleäre Leukocyten.

4.

Im Puerperium konnte starke Keimanreicherung festgestellt werden (Mono- u. Diplokokken, Streptokokken sowie in einem Falle zahlreiche grampositive Stäbchen). Die Leukocyten u. Lymphocyten sind scharf konturiert u. gut färbbar.

5.

Bei entzündlichen Veränderungen des Geschlechtsapparates fanden sich in 71,8% der Fälle Einzelkokken, gleich häufig Diplokokken im Scheidensekret, in 42,9% der Fälle

konnten Stäbchen festgestellt werden, in ca. 10% Streptokokken. Neben phagocytierenden Leukocyten in 83,3% der Fälle fanden sich undeutlich konturierte Leukocytenleiber, mit im Zerfall befindlicher Kernsubstanz.

6.

Epithelzellen aus Scheide und Uterus sind mit Ausnahme des Fehlens der Uterusepithelien bei Gravidität stets, wenn auch in wechselnder Menge festzustellen, mengenmäßig treten die tieferen Scheidenepithelien u. die Uterusepithelien in ihren kleineren Formen immer mehr hervor, je schwerer die pathologischen Veränderungen am Geschlechtsapparat waren.

7.

Die mikroskopische Untersuchung des Scheidensekretabstriches kann zur Diagnostik des Zustandes des Geschlechtsapparates mit verwendet werden. Die klinische Untersuchung ist zur Sicherung der Diagnose jedoch nicht entbehrlich.

Am Schlusse meiner Arbeit sei es mir erlaubt, Herrn Prof. Dr. Stoss meinen Dank abzustatten für die Überlassung des Themas und für die anregenden Ratschläge bei der Ausführung meiner Untersuchung. Weiterhin danke ich der Direktion des Schlachthofes München für die Überlassung der Untersuchungstiere, sowie dem Assistenten des geburtshilfl. Institutes, Herrn Dr. Demmel für die mir jederzeit gewährte Unterstützung.

Schrifttum.

1. Allen, The oestrus cycle of the mouse. Americ. Journ. of Anatom. 1922. (30, 127)
2. Albrechtsen, Die Unfruchtbarkeit des Rindes. Berlin, 1920 (Schoetz)
3. Beller, (Williams) Geschlechtskrankheiten der Haussäugetiere. Stuttgart, 1929. (Verlag Schickhardt und Ebner).
4. Becker, Zur Frage der Vaginitis und Endometritis als Sterilitätsfaktor und ihre Behandlung. T. R. 1930, Nr. 49, 50.
5. Benesch und Pommer, Zur Klinik und Röntgendiagnose der Pyometra und Hydrometra bei Fleischfressern. Wiener Tierärztl. Wochenschr., 17. Jahrgang, 15. Jänner 1930.
6. Brugger, Beitrag zur topischen Diagnose der Sterilität des Rindes. Inaug. Diss., München, 1926.
7. Denzler, Die Bakterienflora des gesunden Genitalkanals des Rindes in ihrer Bedeutung für das Zustandekommen des Puerpuralfiebers. Inaug. Diss., Stuttgart, 1904.
8. Decker, Das Blutbild der Pyometra der Hündin. Inaug. Diss., Wien, 1924.
9. Döderlein, Handbuch der Geburtshilfe.
10. Euler, Die klinische Feststellung der chronischen Endometritis des Rindes. T. R. 1932, Nr. 4.
11. Frei, Zur Pathologie und Therapie der Sterilität der weiblichen Haustiere. Berlin, 1927. (Schoetz)
12. Frei und Metzger, Die Sexualperiodizität in der Vagina des Rindes. B. T. W., 1926, S. 645.
13. Evans und Cole, The oestrus cycle in the dog. I. The vaginal smear. Ref.: Vet. med. Jahresbericht 1928, S. 645.
14. Gastell, Ueber den Nachweis stattgehabter Brunst der Kühe durch histologische Untersuchung des Vaginalschleimes. Inaug. Diss. Berlin, 1933.
15. Götze, Die vaginale Untersuchung der großen Haustiere in Sterilitätsfällen. D. T. W. 1929, Nr. 46.

16. Götze, Bemerkungen zur Frage der Bakteriologie des Cavum uteri und zur Entnahme von Scheiden- und Uterussekret bei Stuten und Rindern. D. R. W. 1929, Nr. 46.
17. Grübler, Färbevorschriften für Bakterienkunde und Blutpräparate.
18. Heß, Die Sterilität des Rindes, Erkennung und Behandlung. II. Aufl., Hannover, 1921 (Schaper).
19. Kaden, Untersuchungen über die chem. Reaktion des Vaginalschleimes beim Rind. Inaug. Diss., Dresden, 1921.
20. Klimmer, Technik und Methodik der Bakteriologie und Serologie.
21. King, Menstrual records and vaginal smears in a selected group of normal woman. Contribut. to embryol. 1926.
22. Kubesch, Beitrag zur Pyometra des Rindes. Inaug. Diss. Wien 1927.
23. Kurosawa, Über die Frühdiagnose der Trächtigkeit bei der Stute durch vaginale Untersuchung, insbesondere durch Untersuchung des Scheidenschleimes. T. R. 1931, Nr. 20, S. 345, Nr. 21 S. 361.
24. Krupski, Beiträge zur Pathologie der weibl. Sexualorgane des Rindes. Schweiz. Archiv für Tierheilkunde 1917 Heft 8. D. T. W. 1924, Nr. 48. T.R. 1923, Nr. 45.
25. Klimmer, Haupt und Rootz, Über den Keimgehalt gesunder und kranker Uteri unserer Haustiere.
26. Maunu af Heurlin, Bakteriologische Untersuchungen der Genitalsekrete der nicht schwangeren und nicht puerperalen Frau vom Kindes- bis ins Greisenalter. Berlin, 1914. (Karger)
27. Menge, Ueber ein bakterienfeindliches Verhalten der Scheidensekrete Nichtschwangerer. Deutsche Med. Wochenschr., 1897. (20, 867, 891, 907).
28. Mißner und Köser, Keimgehalt des Uterus der Stute. D. T. W. 1932, Nr. 36, S. 561—566.
29. Moser, Untersuchungen über zyklische Veränderungen der zytologischen Bestandteile des Vaginalsekretes beim Menschen. Zentralbl. f. Geburtsh. und Gynäkologie 1929, S. 51.
30. Oppermann, Sterilität der Haustiere, Hannover, 1924.
31. Pappenheim, Virchows Archiv, Bd. 157, (1899)
„ „ Bd. 164, (1901) (für Plasmazellen)
„ Zentralblatt für Bakteriologie, 1900, Bd. 28.
32. Pappenheim-Unna, Biochemie der Haut. Jena, 1913.
33. Pappenheim-Saathoff, Deutsche Med. Wochenschr., 1901, Nr. 51, Zentralbl. f. Bakteriol., 1905.
34. Pasch, Beziehungen des Scheidensekretes zur Vaginalflora bei Menschen und Tieren. Archiv f. Hygiene, Jahrg. 1922, Bd. 91, S. 158.
35. Richter, Sterilität des Rindes. Berlin, 1926. (Schoetz).

36. Romeis, Taschenbuch der mikrosk. Technik. 13. Aufl., München Berlin, 1932.
37. Schatalow, Zur Frage des Geschlechtszyklus der Pferde u. Kühe nach dem mikroskopischen Bilde des Vaginalausstriches. B.T.W. 1933.
38. Schmaltz, Das Geschlechtsleben der Haussäugetiere. Berlin, 1921. (Schoetz)
39. Schmorl, Path.-histol. Untersuchungsmethoden. Berlin, 1934. (Vogel)
40. Schouppé und Werner, Ein Beitrag zur Diagnosestellung der Pyometra der Hündin aus dem Vaginalsekret. M. T. W. 1931, S. 553—555.
41. Schulz, Beitrag zur Pyometra des Rindes. Inaug. Diss. Wien, 1927.
42. Schümann, Beitrag zur diagnostischen Verwertbarkeit der zelligen Bestandteile und des Schleimes im Scheidenabstrich von Rindern. Inaug. Diss. Hannover, 1932.
43. Stoß A. O., Tierärztl. Geburtshilfe und Gynäkologie. Stuttgart, 1928. (Enke)
44. Stockard und Papanicolaou, The existence of a typical oestrus cycle in the guinea — pig with a study of its hist. and physiological changes. Americ. Journ. of Anat. 1927, S. 225.
45. Thomas, Beitrag zur Ätiologie der Metritiden des Rindes. D.T.W. 1928, Nr. 36.
46. Windbergs, Untersuchungen über den Reinheitsgrad der Scheide des Rindes. Inaug. Diss. Hannover, 1931.
47. Wagner, Mikrosk. Brunstschleimuntersuchungen bei einer Stute unter besonderer Berücksichtigung des Leukocytenbefundes. D. T. W. 1934, Nr. 9.
48. Zondeck und Aschheim, Der Scheidenzyklus der weißen Maus als Testobjekt zum Nachweis des Ovarialhormones. Klin. Wochenschrift, 1926, S. 979.

Lebenslauf.

Ich, Johannes Walther Schoeley, wurde am 25. Juni 1909 in Niederossig als Sohn des Gutsbesitzers Martin Schoeley geboren. Nach dem Besuch der Oberrealschulen zu Delitzsch und Leipzig erlangte ich Ostern 1928 daselbst das Reifezeugnis. Daraufhin widmete ich mich dem Studium der Veterinärmedizin in Leipzig und München und erwarb mir im September 1933 von der Münchener Fakultät die Approbation als Tierarzt. Vom Oktober bis Dezember 1933 übernahm ich eine Vertretung in Tengen (Oberbaden) und war vom Januar bis März 1934 als prakt. Volontär im Schlachthof München tätig. Am 1. Mai 1934 trat ich als Veterinäroffizier-Anwärter in die Reichswehr ein, genoß die Truppenausbildung in Nürnberg und bin seit 1. Oktober 1934 als Unterveterinär an die Militär-Lehrschmiede in Berlin versetzt.

Außer einigen Vorarbeiten während meines Studiums fertigte ich vorliegende Arbeit während meiner Volontärzeit am Münchener Schlachthof an.

Lfd. Nr.	Kuh Nr.	Anamnese	Klinischer Befund: Ausfluß	Vulva	Beckenbänder	vaginale Untersuchung: Sekret	Schleimhaut	Portio vag.	Orif. extern.	rektale Untersuchung: Gefäße	Uterus	Ovarien	makroskopische Sekretuntersuchung: Menge	Farbe	Konsistenz	Diagnose	Mikroskopische Sekretuntersuchung: Bakterien: Einzelkokken	Diplokokken	Streptokokken	Staphylokokken	Stäbchen	Zellmaterial: Leukocyten: mononukleäre	polynukleäre	degenerierte	phagozytierende	Lymphocyten	Erythrocyten	Epithelien	Detritus	eosinophile Schollen	Keimgehalt	Zellgehalt	Schleim	Bemerkungen
1	Lotte	Brunst	gering	leicht geschwollen		flüssig-schleimig	leicht gerötet		leicht geölfn.		atonisch	r. walnußgr. Zyste	wenig	glasig	rein schleim.	Oestrus						*—					**	*	*	***	—	*	***	
2	85	Brunst	„	„		„	dto.		„		wg. atonisch		„	„	„	Oestrus						*—						*	*	***	—	*	***	
3	F.St. 77		„	—		zäh-schleim.	dto.		„		aton. verd.		„	blutig	schleimig	Nachbrunststadium	*						**	**			**	**	**		(*)	*	**	
4	W.F. 11		„		etw. eingefall.	„	gerötet	ragt weit in d. Vagina vor	„		atonisch		„	durchsichtig	„	dto.						**	***					**			—	**	***	
5	M.B. 25		„	l. geschwoll.		schleimig	hoch gerötet		„				„	glasig	fadenziehend	dto.						*	**					**			—	**	***	
6	P.L. 49		„	ödematös							wg. atonisch		mittel	„	rein schleim.	dto.							*					**	**	**	—	**	***	
7	228		„	geschwollen	etw. eingefall.	zäh-schleim.	gerötet		„		„		wenig	bräunlich	serös	dto.							**					**	*	**	—	**	***	
8	F.St. 107		„			schleimig	dto.		1 Finger passierbar	s. gut gefüllt	o. B.	r. Corp. lut.	mittel	durchsichtig	rein schleim.	dto.	**						***					**	**		**	*	***	
9	Si		„			„	dto.		leicht geöffn.			„	wenig	„	„	dto.	*						***					**	**		*	**	***	
10	A.M. 16		„	geschwollen		dickschleim.	dto.			gut gefüllt	etw. vergr. atonisch		„	„	schleimig	dto.	**	*				*	***	**				**			**	***	**	
11	F.St. 10		„			schleimig	ventr. geröt.		fast geschl.		r. im mittl. Teil ampullenf. erw.	r. grösser, auf Oberfl. kl. zystöse Erhebungen	mittel	glasig, mit Flocken	„	dto.	*	**					**	*				*	*		*	**	***	
12	66		„	l. geschwoll.		„	mitt. gerötet	verdickt	etw. geöffn.	gut gefüllt	in toto etw. verd.	r. Corp. lut.	wenig	„	„	dto.	*						*	**				**	***	**	*	**	***	
13	H.H. 55		„			trock.-krüm.	rötl.-bläulich		geschlossen		kein Inhalt in toto vergr.		„	weißlich	krümelig	dto.		**			*		*					**	**	**	*	**	***	
14	K.H. 39		„	geschwollen		schleimig	gerötet		„		atonisch	bd. hyperpl.	s. wenig	„	„	dto.	—						**					***	**	*	—	**	***	
15	E.G. 80	letzte Brunst: 14.2.34 (20 Tg.)	—				rosarot		„				„	durchsichtig	schleimig	Frühträchtigkeit?	*	**			*		**	**				**	**		**	**	***	
16	83	„ 18.9. (25 Tg.)	—			schleimig	„		„		kontrahiert		„	hell glasig	zäh-schleim.	dto.	**	**			*		**	*				**	**		**	**	***	
17	84	„ 19.7. (54 Tg.)	—										„	hell, durchs.	rein schleim.	dto.	*	**					**					***	**		—	**	***	
18	E.G. 60	„ 6.1.34 (59 Tg.)	—			schleimig	„		„		etw. vergr.	r. Corp. lut.	„	„	zäh-schleim.	Trächtigkeit	**				*		***				**	***	**		**	**	***	
19	90	„ 8.8. (65 Tg.)	—			glas. m. Flock.	„		„		vergrößert	„	„	glasig, flock.	schleimig	dto.	**	*(*)					*					***	**		**	**	***	
20	E.G. 90	„ 16.10. (139 Tg.)	—			flockig	„	ragt weit vor	„		atonisch		„	nicht ganz durchsichtig	„	Nachbrunststadium	**	**					*					***	**	*	**	**	***	
21	M.B. 13		mittel	etw. geschw.		schleim. n. gz. durchs.	leicht gerötet	derb	„		„	r. Corp. lut. gravid.	mittel	„	„	dto.		**					*				*	***	**		*	**	***	
22	X.D. 131		wenig			schmutzig serös	rosarot		„			r. Corp. lut. persist.	wenig	gräulich	serös	dto.	*	**					*					***	**	*	*	**	***	
23	138		gering	wen. geschw.		glasig	gerötet		„		r. vergr.	r. Corp. lut. gravid.	mittel	hell	schleimig	$2^1/_2$—3 Mt. trächtig	**											***	**		*	**	**	
24	H.H. 151					schleimig	„		„	Gefäßschwirren a. bd. Art.	bd. H. vergr.	Corp. lut.	wenig	hell m. wen. Flocken	zäh, pappig	3 Monat trächtig	*						*					**			*	**	***	
25	A.E. 59		gering			krümelig	stark gerötet		„	schw. Gefäß-schwirren r.	r. vergr.	r. Corp. lut. gravid.	„	gelblich	trocken, krümelig	4 Monat trächtig	*	**			*		***	**				**	**		**	**	***	
26	Kl. I	14.6.33 gedeckt		ödematös		reinschleimig glasig	„	sehr weich verstrichen	„	deutl. Gefäß-schwirren r.	r. sehr stark vergr.	n. zu palp.	mittel	klar durchs.	klar, durchs.	9 Monat trächtig	**	**					***					***	**		**	**	***	
27	Kl. II	18.6.33 gedeckt		ödematös		reinschleimig glasig	„	„	„	deutl. Gefäß-schwirren r.	r. sehr stark vergr.	„	„	„	„	9 Monat trächtig	*						*					***	**		*(*)	*—	***	

Lfd. Nr.	Kuh Nr.	Anamnese	Klinischer Befund: Ausfluß	Vulva	Beckenbänder	vaginale Untersuchung: Sekret	Schleimhaut	Portio vag.	Orif. extern.	rektale Untersuchung: Gefäße	Uterus	Ovarien	makroskopische Sekretuntersuchung: Menge	Farbe	Konsistenz	Diagnose	Mikroskopische Sekretuntersuchung: Bakterien: Einzelkokken	Diplokokken	Streptokokken	Staphylokokken	Stäbchen	Zellmaterial: mononukleäre	Leukocyten: polynukleäre	degenerierte	phagozytierende	Lymphocyten	Erythrocyten	Epithelien: große	kleine	Detritus	eosinophile Schollen	Keimgehalt	Zellgehalt	Schleim
28	10^{I}	3 Tage p. p.	stark	s. geschwoll.	entspannt	dünnflüssig	sehr stark gerötet nekr. Erosionen	verstrichen	mit der ganzen Hand passierbar	mittel gefüllt	r. Horn st. vergr. 1 : 3 – 4		viel	dunkelbraun	dünnflüssig-übelriechend	Puerperium	***	***	—	—	**	—	**	**	—	**	—	—	—	—	—	***	**	**
29	10^{II}	5 Tage p. p.	stark	geschwollen	„	„	bläul.-, nekr. Fetz.		3 Fing. pass.		r. st. vergr. 1 : 2		„	eitrig-gelb	dickflüssig	Endometritis puerp. purulenta	***	**	**	—	***	—	***	***	**	—	—	—	*	**	—	***	***	*
30	10^{III}	Am 5. Tg. aus d. Uterus											sehr viel	schmutz.-eitr.	dickfl.-übelr.	dto.		***	*** Gram +	—	***	—	***	***	**	—	—	—	*	—	—	***	***	*
31	67	5 Tage p. p.	stark	„	„	gelb-eitrig	stark gerötet	weich, verstr.	mit zugespitzter Hand passierbar			r. große Zyste	„	gelb-eitrig	dünnflüssig	dto.		****	**** Grau	—	—	—	*	***	—	**	—	*	**	**	—	***	***	**
32	93	5 Tage p. p.	gering	„		dünnflüssig	gerötet	weich	3 Fing. pass.		asymmetr.		mittel	bräunlich	„	Puerperium	**	*	—	—	—	—	**	***	**	**	—	*	**	**	—	**	***	*
33	Anni	15 Tage p. p.		etw. geschw.		bräunl.-flock.	dto.	fest	geschlossen		wenig aton.		„	„	flüss. schleim.	dto.	**	**	—	—	—	—	***	***	**	—	*	*	**	**	—	**	***	***
34	32	22 Tage p. p.				schleimig	leicht gerötet	fest	fast geschl.		zurückgebildet, noch wen. aton.		„	gelblich	schleimig	dto.	*	**	—	—	**	—	***	***	**	**	*	*	**	—	—	***	***	***
35	Bl. 71	1 Flessa-Verschluß	mittel	st. geschwoll.		blutig-eitrig	rötl.-bläulich				o. B.		„	grau-geblich	dickflüssig	Vaginitis	***	**	—	—	**	—	***	**	**	**		**	*	**	—	***	***	***
36	D. 25		gering	geschwollen		schleimig	dto.						wenig	durchsichtig	flüssig	Vaginitis follicul. (Vestibulit.)	***	**	—	—	—	—	***	**	**	—	*	*	—	**	—	*(*)	***	**
37	225	starker Ausfluß	stark	„		schmutz.-br.	hoch gerötet	verdickt	1 Fing. pass.	l. Gefschw. r.	r. stark vergr.		sehr viel	schmutz.-br.	eitrig-übelr.	Macer. feti (Endometr. purul.)	**	***	—	—	*(*)	—	***	***	***	**	—	**	**	*	—	***	***	**
38	H. R. 4	Ausfluß	mitt. stark	„		eitr.-schleim.	stark gerötet		fast geschl.		asymmetrisch; l. grösser, schlaff	l. haselngr. Z.	mittel	gelblich	eitrig	Endometritis catarrh. chron.	—	—	—	—	—	—	***	**	***	*	—	*	**	*	—	—	***	*
39	62	bräunlicher Ausfluß	mittel			bräunl.-schl.	bläulich	aufgetrieben	„	r. Art. ut. med. stärker gefüllt	r. verdickt	r. Cp. lut. pers.	„	bräunlich	eitr. schleimig	End. catarrh. et purul. chron.	**	—	—	—	—	—	***	***	—	**	—	—	—	—	*	***	—
40	M. P. 76	Ausfluß	„	„		dickflüssig	stark gerötet				schlaff, ab. o Inh.	r. Corp. lut.	viel	weißl.-gelbl.	rein eitrig	dto.	*	**	—	—	**	—	***	***	**	—	—	**	*	**	—	**	***	—
41	K. H. 50	Fluor albus	„	l. geschwoll.		„	dto.	derb	„		etwas schlaff		mittel	gelblich	eitrig-dickfl.	dto.	**	**	—	—	—	—	***	***	***	**	—	**	**	—	—	**	***	**
42	94	mittlerer Ausfluß	„		eingefallen	schleimig	gerötet	derb	1 Fing. pass.		asymmetrisch, l. $^1/_3$ × gröss. als r.	l. Hyperplas.	mittel-viel	grau-schm.	eitrig	Endometritis purulenta chron.	*	*	—	—	***	—	***	**	—	—	—	**	***	—	—	***	***	—
43	S. 55 -	bräunlicher Ausfluß	„	geschwollen									mittel	bräunlich	schleimig	Endometritis catarrh. chron.	—	***	(*)	—	—	—	***	**	—	—	—	**	**	—	—	***	***	***
44	L. V. 91	Fluor albus	mittel		stark eingef.	dickflüssig	gerötet	wulstig	leicht geöffn.		asymmetr.		„	grau-weißl.	eitrig-dickfl.	End. catarrh. et purul. chron.	**	**	—	—	—	—	**	***	**	—	—	**	**	—	—	**	***	***
45	D. L. 127	dto.	stark	„		„	blaß		leicht geöffn.		in toto schlaff u. vergrössert		viel	schmutz-gelb	schleimig	Endometritis purulenta chron.	—	**	—	—	**	—	**	***	**	—	—	*	**	**	—	**	**	**
46	A. D. 25	dto.	„	„	eingefallen	„	stark gerötet	weich	1 Fing. pass.	beide Art. sehr gut gefüllt	schlaff u. etwas vergrössert	bd. hyperpl.	mittel-viel	gelblich	„	Endom. catarrh. chron.	**	—	—	—	—	—	**	***	**	—	—	*	***	**	—	**	***	***
47	A. D. 24	dto.	mittel		„	„	dto.		fast geschl.	„	in toto vergröss. + fluktuation		mittel	weißlich	dickfl.-eitrig	End. catarrh. et purul. chron.	**	**	—	—	**	—	**	***	**	—	—	*	**	**	—	***	***	—
48	B. J. 40	dto.	mitt. stark	„		„	gerötet	derb, wulstig	2 Fing. pass.		asymmetrisch r. dopp. so gross		„	„	eitrig	dto.	*	**	—	—	—	—	**	***	*	—	—	—	**	—	—	**	***	**
49	R. O. 3	dto.	mittel	„		eitrig	dto.		2 Fing. pass		schlaff		—				—	—	—	—	—	—	—	—	—	—	—	—	—	—	—	—	—	—
50	S. L. 9	dto.	„			„	dto.	polyp. Wuch.	3 Fing. pass.		in toto vergr. schlaff	bd. wen. hyp.	„	„	„	Endometritis purul. chron.	**	—	—	—	—	—	***	***	**	*	—	—	—	—	—	*	***	***
51	E. F. 47	dto.	„	etw. geschw.	stark eingef.	„	stark gerötet	derb	2 Fing. pass.		asymmetrisch r. dopp. so gross	o. B.	viel	weißl.-flock.	schleimig	Endometr. catarrh. chron.	**	**	—	—	—	—	**	***	**	—	—	*	**	*	—	**	***	***
52	165	1 Flessa mit Ausfluß	„	ödematös		„	dto.	locker	2 Fing. pass.			l. haselnussgr. m. mehreren Zysten	mittel	geblich-weiß	eitrig	Eierstockszyst., End. cat. chron.	*	**	—	—	—	—	***	***	*	—	—	—	**	*	—	*	***	**
53	Bl. 070	Fluor albus	„	infiltriert		schleimig	gerötet	locker	2 Fing. pass.		in toto schlaff		„	grau-weißl.	„	Endometritis catarrh. chron.	**	**	—	—	**	—	***	***	**	—	—	(*)	**	**	—	**	***	*
54	X. D. 146	dto.	„	geschwollen		eitrig	weißl.-grau	polyp. Wuch.	leicht geöffn.		asymmetrisch r. dopp. so gross	l. bohnengr. Z.	„	„	„	dto.	**	*	—	—	—	—	**	***	*	—	—	—	**	**	—	**	***	***
55	H. Sch. 56	dto.	„	„	eingefallen	„	dunkelrot	wulstig	2 Fing. pass.		r. vergrößert		viel	weißl.-gelb	dickfl.-eitrig	Endometritis purul. chron.	**		***	—	**	—	**	***	***	—	—	*	**	*	—	***	***	**
56	Bl. 24	dto.	„	„	wen. eingef.		weißlich, nur in ventr. Part. ger.		fast geschl.	r. Art. ut. med. stark gefüllt	asymm., r. $^1/_2$ × grösser, Inhalt!		mittel	„	dünnfl., r. eitr.	End. cat. et purul. chron.	—	***	—	—	—	—	***	***	**	**	—	*	**	**	—	**	***	**
57	L. V. 174	dto.	mittel-viel			„	hochrot	wulstig	etw. geöffn.		in toto vergr.	l. Cp. lut pers.	mittel-viel	gelb	dickfl.-eitrig	dto.	**	**	—	—	***	—	*	***	*	—	—	—	**	**	—	***	***	***
58	L. N. 21	dto.	mittel			„	dunkelrot	wulstig	fast geschl.		in toto vergr. Inhalt	„	sehr viel	schm.-bräunl.	„	dto. (Pyometra)	—	****	—	—	****	—	—	*	—	—	—	*	***	*	—	****	**	**